



## Optimización proximal y triple *kissing* balón en trifurcación

### Proximal optimisation and triple kissing balloon technique for trifurcation

Suilbert Rodríguez-Blanco, Abel Y Leyva Quert, José L. Mendoza Ortiz

Hospital Clínico Quirúrgico Hermanos Ameijeiras. La Habana, Cuba



**Correspondencia:** Dr. Suilbert Rodríguez-Blanco. Email: [suilbertr@infomed.sld.cu](mailto:suilbertr@infomed.sld.cu)

El intervencionismo coronario percutáneo (ICP) que se realiza en lesiones ubicadas en la trifurcación del tronco coronario izquierdo (TCI), constituye un verdadero desafío por su complejidad. Presentamos una mujer de 46 años, con angina de esfuerzo estable clase III de la SCC y ergometría positiva, que se realizó coronariografía invasiva. Se encontró trifurcación del TCI con lesión severa de 80% en el ostium de la arteria descendente anterior (DA) y lesión severa de 70% en el ostium del ramo intermedio (RI); 0-1-1-0 de la clasificación de Medina modificada para trifurcaciones (**Figura 1A,B**). Se decidió ICP con técnica de 1 stent (**Figura 2A,B,C,D,E,F,G,H,I** secuencia del proceder). Se liberó stent farmacoactivo (Sirulimus) 3,5 x 23 mm, Destiny IHT, desde cuerpo TCI a DA a 4 atm, se retiró el hipotubo 4 mm y se postdilató a 10 atm, se postdilató segmento distal del stent con balón de 3 x 15 mm y segmento proximal con balón 4 x 10 mm desde la carina, técnica de optimización proximal. Se cruzaron las 3 guías y se realizó triple *kissing* balón final con balones compliantes: 3x 20mm (TCI-DA); 1,5 x 20mm (TCI-RI) y 2,5x 20mm (TCI-Arteria Circunfleja), inflados simultáneamente a 14; 16 y 14 atm, respectivamente. Proceder exitoso. A los 3 meses la paciente se encontraba asintomática y se realiza control angiográfico, con iguales características anatómicas; se observa la forma cónica adquirida del stent (**Figura 3A,B,C**). Existe evidencia de la seguridad de esta técnica y la baja incidencia de nueva revascularización de la lesión diana.

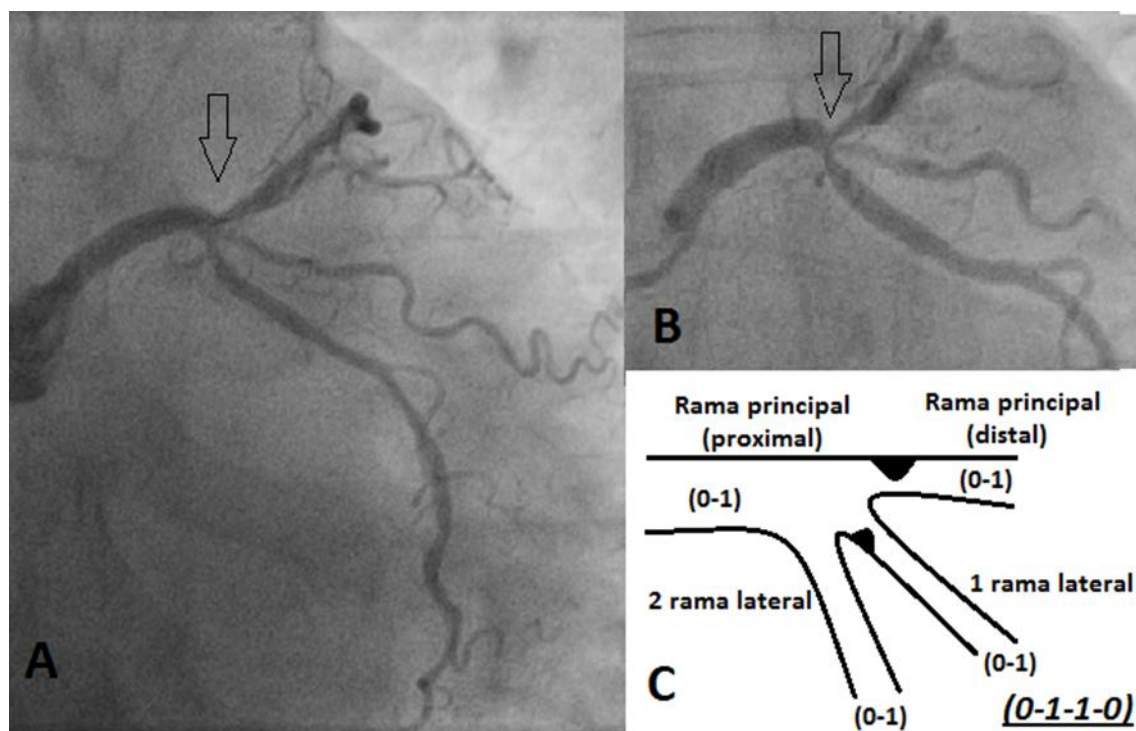


Figura 1

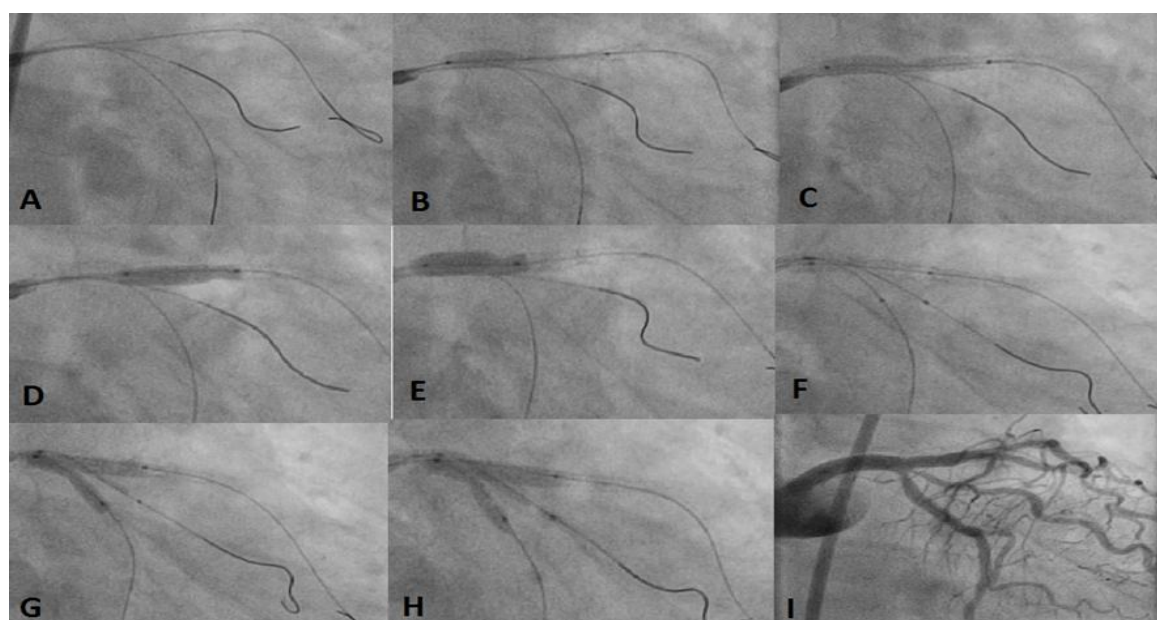
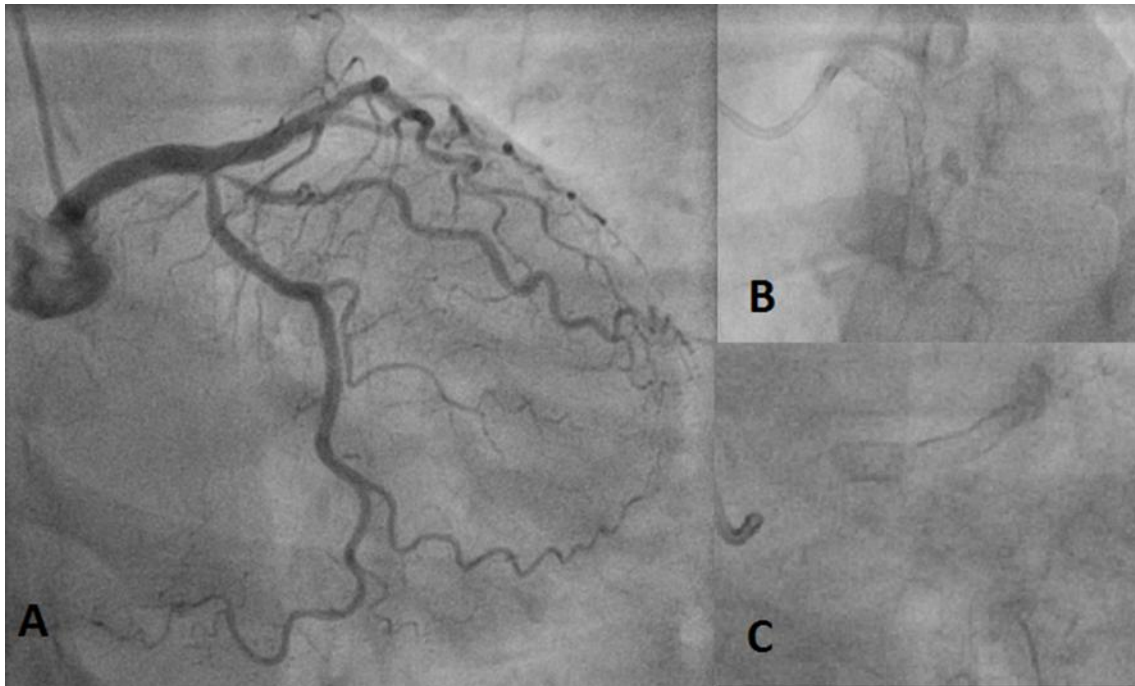


Figura 2



**Figura 3**

**Recibido:** 26-07-2019

**Aceptado:** 21-08-2019



Esta obra está bajo una [licencia de  
Creative Commons Reconocimiento-  
NoComercial-CompartirIgual 4.0](https://creativecommons.org/licenses/by-nc-sa/4.0/)

