



Presentaciones electrocardiográficas atípicas en pacientes con síntomas isquémicos, tiempo de cambiar la estrategia

Atypical electrocardiographic presentations in patients with ischemic symptoms, time to change strategy

Joaquín Valle Alonso¹, Carlos Alberto González Marante², Sorelis Bandera²

¹Servicio de Urgencias, Royal Bournemouth Hospital, Bournemouth, Reino Unido.

²Policlínico-Hospital Pediátrico Docente. "Raúl Gómez García".

Correspondencia: Joaquín Valle Alonso. Email: joa51274@hotmail.com

RESUMEN

Existen una serie de alteraciones electrocardiográficas atípicas que se han descritos recientemente, y que tienen la importancia de indicar un riesgo elevado de presentar un infarto del miocardio o, también conocidos como "equivalentes de síndrome coronario agudo con elevación del segmento ST (SCACEST)". Entre ellos se encuentran el infarto del miocardio aislado de cara posterior, el síndrome de Wellens, el patrón de Winter, la elevación del segmento ST en aVR, los criterios de Sgarbossa para el bloqueo completo de rama izquierda o marcapasos y las ondas T hiperagudas. Estos deben ser conocidos y reconocidos por los emergencistas, ya que la clínica junto con la detección temprana de los mismos agiliza el tratamiento definitivo del mismo. Describimos tres casos que han sido diagnosticados en los servicios de urgencias y tras el reconocimiento del mismo se agilizó la activación del servicio de hemodinámica.

Palabras clave: SCACEST, *síndrome de Wellens, patrón De Winter*

SUMMARY

There are a number of atypical electrocardiographic patterns that have recently been described, and indicate an impending risk of myocardial infarction, also known as “ST elevation myocardial infarction equivalents”. These include isolated posterior myocardial infarction, Wellens syndrome, De Winter's pattern, ST segment elevation in aVR, Sgarbossa's criteria for complete left bundle branch block or pacemaker and the hyperacute T-waves. These patterns must be known and recognized by the emergency physicians, since clinical symptoms together with early detection accelerates the definitive treatment. We describe three cases that have been diagnosed in the emergency services with an early activation of the hemodynamic service after the recognition of these conditions.

Keywords: SCACEST, *Wellens syndrome, De Winter pattern*

Introducción

Los pacientes que se presentan con infarto agudo del miocardio con elevación del segmento ST (SCACEST) representan el 30% de todos los síndromes coronarios agudos (SCA) ingresados en hospitales ¹. Las guías actuales de la Sociedad Europea de Cardiología (ESC) para el tratamiento del SCACEST recomiendan la reperfusión de

urgencia en pacientes con síntomas isquémicos y elevación persistente del ST o nuevo bloqueo de rama izquierda (BRIHH) ².

En el Reino Unido, la intervención coronaria percutánea primaria (ICPp) se ha adoptado rápidamente como estrategia de reperfusión por defecto para el SCACEST. Esto ha requerido la adopción de protocolos



simples para la activación universal e inequívoca del servicio de hemodinámica. La práctica actual del Reino Unido utiliza el criterio de elevación del ST ≥ 1 mm en 2 o más derivaciones de miembros, elevación del ST ≥ 2 mm en 2 o más derivaciones torácicas o nuevo bloqueo de rama izquierda en el ECG. Este simple criterio de referencia en el ECG para activar el laboratorio de hemodinámica ha llevado posiblemente a un fracaso en la identificación los "equivalentes de SCACEST". Los equivalentes de SCACEST son aquellos pacientes que no presentan estos cambios clásicos en el ECG pero que tienen arteria coronaria ocluida de forma aguda. A menudo se asocian con peor pronóstico y resultado. En este artículo centramos la discusión en 3 casos con patrones electrocardiográficos que se beneficiaron de una estrategia invasiva temprana.

Casos clínicos

Caso 1

Paciente varón de 66 años de edad con antecedentes personales de diabetes

mellitus tipo II, hipertensión arterial y obesidad, que acude al servicio de urgencias con dolor torácico. El dolor presentaba una evolución de 2 días, se desencadenaba con el ejercicio, y era descrito como una sensación de opresión central. El día que acude a urgencias presentó un episodio similar, pero desencadenado en reposo por la mañana, más intenso irradiando a ambos brazos y acompañado de náuseas. El paciente estaba libre de dolor a la llegada a urgencias. El ECG demostró ondas T bifásicas en V2 y V3 característica del síndrome de Wellens de tipo A (**Figura 1**). Los análisis de sangre mostraron niveles normales de troponina, después de una discusión con el cardiólogo el paciente fue llevado al laboratorio de hemodinámica y se observó una oclusión del 90-95% de la descendente anterior colocando un *stent*. El paciente tuvo una recuperación exitosa y fue dado de alta del hospital sin complicaciones.

Caso 2

Paciente varón de 39 años con antecedentes familiares de cardiopatía isquémica (1 infarto

de miocardio a los 35 años y un abuelo con muerte súbita a los 45 años), sin hábitos tóxicos.

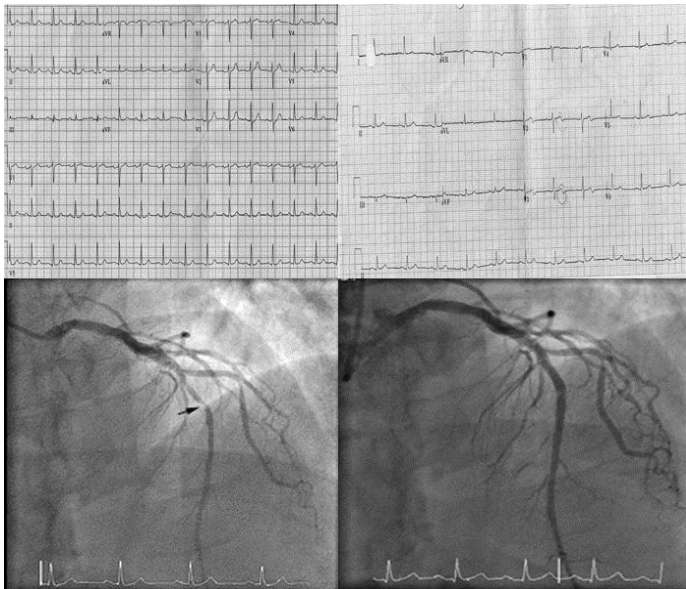


Figura 1: ECG previo en ritmo sinusal, ECG a la llegada a urgencias con ondas T bifásicas en V2 y V3 característica del síndrome de Wellens de tipo A y coronariografía donde se observa lesión suboclusiva del 95% en el segmento medio de la descendente anterior así como normalización del ECG tras coronariografía.

Acude al servicio de urgencias por presentar un episodio de dolor torácico mientras jugaba al fútbol, descrito como sensación opresiva en el hemitórax izquierdo que duró aproximadamente 5 minutos, tuvo que detener el juego, sin otros síntomas relacionados. A la llegada del equipo de urgencias presentó un nuevo episodio de

dolor torácico con características similares e irradiando al brazo derecho. Se administró aspirina y morfina IV. El ECG mostró una depresión del segmento ST (> 1 mm) en el punto J en las derivaciones precordiales en V2-V4 con ondas T hiperagudas. El paciente fue inmediatamente llevado al laboratorio de cateterismo con una lesión crítica del 95% de la DA, dos *stents* liberadores de fármacos fueron colocados.

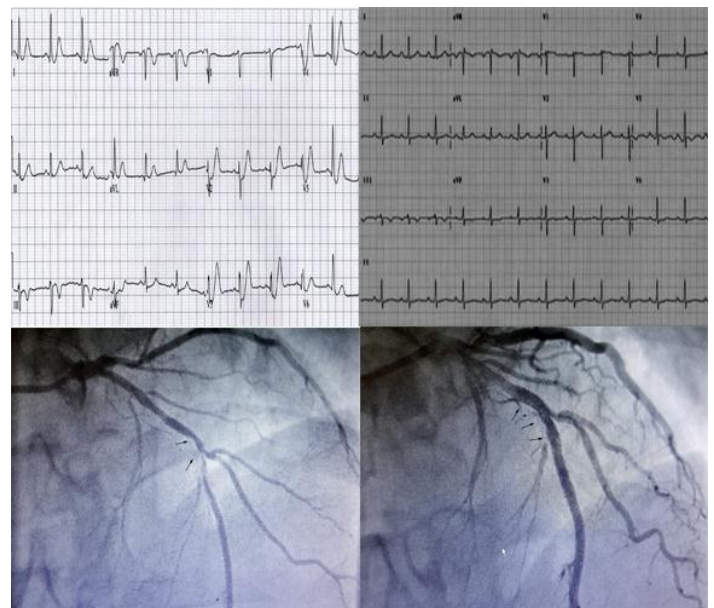


Figura 2: ECG muestra que muestran patrón ST-T de Winter con depresión del segmento ST y T picudas en derivaciones precordiales, coronariografía que muestra lesión suboclusiva del 95% de la arteria descendente anterior así como ECG normalizada tras colocar *stent* de urgencias.

Caso 3

Paciente varón de 80 años con antecedentes de adenocarcinoma de recto en remisión y cardiopatía isquémica, es valorado por el servicio de urgencias extrahospitalario al presentar dolor centro torácico acompañado de ortopnea y disnea que se ha acentuado en las últimas 4 horas. Se diagnóstica como edema agudo de pulmón desencadenado por SCA. Se comienza tratamiento en la ambulancia con CPAP, diuréticos y nitratos. El ECG en atención prehospitalaria muestra depresión horizontal del ST que es más prominente en I, II, III, aVF, aVL así como de V4 a V6 y elevación del ST en AVR ≥ 1 mm, la elevación del ST en aVR \geq V1 demuestra el patrón típico de obstrucción del tronco de la coronaria izquierda. El cateterismo cardiaco previo demostró una lesión significativa en el tronco de la arteria coronaria izquierda, así como una lesión significativa en la arteria descendente anterior y en la arteria coronaria derecha, se intentó pasar guía y colocar *stent* pero dado la anatomía no fue posible. El paciente

presento mejoría tras el tratamiento médico y se diagnosticó como SCASEST, se ofreció cirugía de bypass coronario que el paciente rechazo y se mantiene con tratamiento médico.

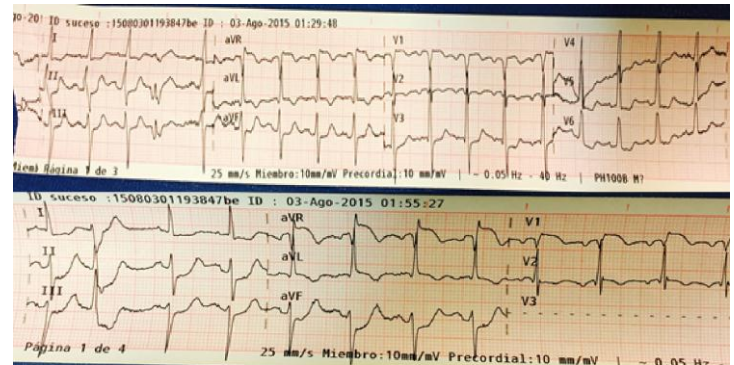


Figura 3: ECG prehospitalario que muestra patrón sugestivo de lesión severa del tronco coronario izquierdo, o enfermedad arterial coronaria multivaso.

Discusión

No está reconocido de forma habitual que las formas potencialmente devastadoras de infarto del miocardio (equivalente a SCASEST) pueden presentarse electrocardiográficamente muy sutilmente sin la clásica elevación del ST. Estas formas de presentación no habituales del SCA no forman parte de la activación clásica del laboratorio de hemodinámica. Existen varios patrones reconocidos actualmente como el infarto del miocardio aislado de cara

posterior, los criterios de Sgarbossa en pacientes con marcapasos o bloqueo completo de rama izquierda, las ondas T hiperagudas así como los casos presentados que incluyen el síndrome de Wellens, el patrón de De Winter y la lesión oclusiva del tronco de la coronaria izquierda con elevación ST en aVR.

El síndrome de Wellens se describió a principios de los años 80 cuando se observó que un subgrupo de pacientes hospitalizados por angina inestable presentaba cambios electrocardiográficos de onda T en derivaciones precordiales y evolucionaba a un infarto anterior complicado si no se realizaba una revascularización temprana. Consideramos que es un patrón electrocardiográfico típico y frecuente pero poco reconocido. Ha sido descrito en un 14% al 18% de los pacientes hospitalizados por angina inestable, según diferentes series que presentaron estos cambios en el ECG^{3,4}. La sensibilidad de la inversión de la onda T en las derivaciones precordiales en pacientes hospitalizados por angina

inestable ha sido descrita hasta un 69%, con una especificidad del 85% y un valor predictivo positivo del 89% para una lesión significativa en la arteria descendente anterior⁵. Hay dos patrones electrocardiográficos que de forma habitual son exhibidos durante los períodos de ausencia de dolor torácico. El primero es el tipo A (24%), presentándose como ondas T bifásicas, con positividad inicial y negatividad terminal en al menos precordiales V2-V3, mientras que el tipo B (76%) se caracteriza por la presencia de ondas T profundamente y simétricamente invertidas en V2-V3. Debido a la gran cantidad de miocardio en riesgo, el reconocimiento de este patrón por los médicos de atención primaria y el servicio de urgencias es vital. De acuerdo con algunas series^{6,7}, el patrón de Wellens representa hasta el 2% de las oclusiones proximales de la descendente anterior (DA).

La primera descripción del patrón inusual de depresión del ST asociada con ondas T hiperagudas conocido tuvo lugar hace más de 50 años, detectada en un paciente con



angina de inicio muy reciente y evolución electrocardiográfica subsecuente a infarto agudo de miocardio. Sin embargo, fue De Winter et al ⁸ quien describió este patrón electrocardiográfico consistente en descenso del segmento ST a expensas del punto J con pendiente ascendente en derivaciones precordiales, ondas T prominentes positivas y simétricas, pérdida de la onda R y, ocasionalmente, ascenso concomitante de 1-2 mm en aVR. Según algunas series, el patrón de Winter supone hasta el 2% de las oclusiones de DA proximal y, sin embargo, no está incluido en las guías del SCACEST de las principales sociedades de cardiología ni en el reciente documento de definición universal de infarto donde sí se recogen otros equivalentes de elevación del ST como el bloqueo de rama izquierda de nueva aparición. Un problema importante con el patrón de Winter es que sólo se ha descrito en series retrospectivas de infarto comprobado por angiografía. Sus datos nos dicen poco acerca de la especificidad y otras características de prueba de este patrón en

una población de pacientes en el servicio de urgencias que presentan dolor torácico. Sin embargo, creemos que por lo menos los pacientes que se presentan con este patrón merecen una consulta con el servicio de cardiología para una posible activación del laboratorio de hemodinámica.

La identificación temprana de la obstrucción del tronco de la coronaria izquierda (OTCI) es de importancia crítica, ya que la suboclusión aguda puede causar deterioro hemodinámico y eléctrico rápido y significativo ^{9,10} así como pueden progresar a la oclusión completa y es probable que requieran intervención quirúrgica (como bypass coronario).

Los hallazgos clásicos en ECG en la oclusión de OTCI son: depresión del ST en las derivaciones I, II, aVL y V4-6, elevación del ST en aVR \geq 1mm y elevación del ST en aVR \geq V1. Este patrón es indicativo de "isquemia subendocárdica". La derivación aVR a menudo se ha llamado la "derivación olvidada", pero vale la pena prestar atención, ya que la elevación del segmento ST en aVR

indica un peor pronóstico en el SCA así como es una elevación de $\geq 1\text{mm}$ el más fuerte predictor independiente de cualquier enfermedad multivaso que requieren revascularización en pacientes con SCASEST⁴. Aunque está claro que los pacientes inestables con un patrón de isquemia subendocárdica requieren la activación del laboratorio de hemodinámica, es menos claro qué pacientes con hemodinámica estable pueden beneficiarse realmente de un cateterismo urgente. Algunos de estos pacientes pueden de hecho tener lesiones de alto grado en el tronco izquierdo principal o en sus ramas proximales que colocan un gran territorio miocárdico en alto riesgo de infarto. En caso de duda sobre la posibilidad de un infarto agudo en evolución, la ecografía en la cabecera del paciente ayuda en tomar la decisión de reperfusión oportuna a estos pacientes. Si la ecocardiografía no está disponible o si las dudas persisten después del ecocardiograma, se indica una estrategia primaria de ICPp¹¹.

Las nuevas guías europeas para el manejo del infarto agudo del miocardio con elevación del segmento ST han sido publicadas recientemente¹¹, el documento proporciona recomendaciones sobre temas no cubiertos por las directrices del año 2012 y modifica algunas recomendaciones anteriores a raíz de la existencia nueva evidencia científica entre ellas los bloqueos de rama izquierda y derecha del haz de His se consideran ahora iguales para recomendar una coronariografía urgente cuando los pacientes presentan síntomas isquémicos. Se destacan las presentaciones atípicas con un ECG no diagnóstico. Algunos pacientes con una oclusión coronaria aguda pueden tener un ECG inicial sin elevación del segmento ST, a veces porque se presentan muy temprano después del inicio de los síntomas (en cuyo caso, se deben buscar ondas T hiperagudas que pueden preceder a la elevación del segmento ST). En la tabla 3 se enumeran las presentaciones de ECG atípicas que deberían inducir una estrategia de ICP primaria en pacientes con síntomas



persistentes consistentes con isquemia miocárdica.

Tabla 3

Las presentaciones electrocardiográficas atípicas que deben impulsar una estrategia de intervención coronaria percutánea primaria en pacientes con síntomas continuos consistentes con isquemia miocárdica

Bloqueo de rama

Criterios que pueden ser utilizados para mejorar la precisión diagnóstica del SCASEST en el BCRIHH ¹²

-Elevación concordante del ST \geq 1mm en derivaciones con complejo QRS positivo

-Descenso concordante del ST \geq 1mm en las derivaciones V1 a V3.

-Elevación discordante $>$ 5mm con relación al QRS en derivaciones con complejo QRS negativo

Marcapasos

Durante el marcapasos del ventrículo

derecho el ECG muestra un patrón de BCRIHH las reglas anteriores se aplican para el diagnóstico del infarto del miocardio en pacientes con marcapasos sin embargo son menos específicas.

Infarto del miocardio aislado de cara posterior

Depresión del segmento ST \geq 0,5 mm en derivaciones V1-V3 y elevación del segmento ST (\geq 0,5 mm) en derivaciones posteriores V7-V9

Isquemia debido a obstrucción del tronco de la coronaria izquierda (OTCI) o enfermedad multivaso

Depresión del ST \geq 1 mm en ocho o más derivaciones , acopladas con elevación del segmento ST en aVR y/o V1, sugestivo de obstrucción coronaria del tronco izquierdo o enfermedad multivaso severa,

Conclusiones

Se representan tres patrones de ECG que los facultativos de urgencias deben

reconocer y actuar de inmediato. Aunque los datos que apoyan varios de estos patrones son todavía preliminares, deberían ser razón suficiente para al menos negociar una discusión oportuna con el servicio de Cardiología. Además estos patrones son marcadores de obstrucción crítica de la arteria descendente anterior izquierda que se conoce como la "viuda negra" por una buena razón. Se ha argumentado que la reducción de la activación inapropiada del laboratorio de hemodinámica debe ser un objetivo vital en el manejo de urgencias del SCA¹³. En los criterios estándar del SCASEST faltan un número significativo de pacientes con lesiones obstructivas que se beneficiarían de una estrategia invasiva temprana, lo que hace que el reconocimiento de estos patrones de alto riesgo necesario.

Referencias

1. Fox KA, Goodman SG, Klein W, Brieger D, Steg PG, Dabbous O, Avezum A. Management of acute coronary syndromes. Variations in practice and outcome. Findings from the Global Registry of Acute Coronary Events (GRACE). *European Heart Journal*. 2002 Aug 1;23(15):1177-89.
2. Budaj A, Clemmensen P, Collet JP, Gustiene O, Hamm C, Kala P, Lancellotti P, Maggioni AP, Merkely B, Neumann FJ, Piepoli MF. ESC Guidelines for the management of acute myocardial infarction in patients presenting with ST-segment elevation. *European heart journal*. 2012;33:2551-67.
3. De Zwaan C, Bär FW, Wellens HJ. Characteristic electrocardiographic pattern indicating a critical stenosis high in left anterior descending coronary artery in patients admitted because of impending myocardial infarction. In Professor Hein JJ Wellens 2000 (pp. 245-252). Springer Netherlands.
4. de Zwaan C, Bär FW, Janssen JH, Cheriex EC, Dassen WR, Brugada P, Penn OC, Wellens HJ. Angiographic and clinical characteristics of patients with unstable angina showing an ECG pattern indicating critical narrowing of the proximal LAD coronary artery. *American heart journal*. 1989 Mar 1;117(3):657-65.
5. Haines DE, Raabe DS, Gundel WD. Anatomic and prognostic significance of new T-wave inversion in unstable angina. *The American journal of cardiology*. 1983 Jul 1;52(1):14-8.
6. Mao L, Jian C, Wei W, Tianmin L, Changzhi L, Dan H. For physicians: Never forget the specific ECG T-



wave changes of Wellens' syndrome. International journal of cardiology. 2013 Jul 15;167(1):e20-1.

7. Mead NE, O'Keefe KP. Wellen's syndrome: An ominous EKG pattern. Journal of Emergencies, Trauma and Shock. 2009 Sep;2(3):206.

8. de Winter RJ, Verouden NJ, Wellens HJ, Wilde AA. A new ECG sign of proximal LAD occlusion. New England Journal of Medicine. 2008 Nov 6;359(19):2071-3.

9. Baek JY, Seo SM, Park HJ, Kim PJ, Park MW, Koh YS, Chang KY, Jeong MH, Park SJ, Seung KB. Clinical outcomes and predictors of unprotected left main stem culprit lesions in patients with acute ST segment elevation myocardial infarction. Catheterization and Cardiovascular Interventions. 2014 Jun 1;83(7).

10. Smith SW. Updates on the electrocardiogram in acute coronary syndromes. Current Emergency and Hospital Medicine Reports. 2013 Mar 1;1(1):43-52.

11. Ibanez B, James S, Agewall S, Antunes MJ, Bucciarelli-Ducci C, Bueno H, Caforio AL, Crea F, Goudevenos JA, Halvorsen S, Hindricks G. 2017 ESC Guidelines for the management of acute myocardial

infarction in patients presenting with ST-segment elevation The Task Force for the management of acute myocardial infarction in patients presenting with ST-segment elevation of the European Society of Cardiology (ESC). European Heart Journal.

12. Sgarbossa EB, Pinski SL, Barbagelata A, Underwood DA, Gates KB, Topol EJ, Califf RM, Wagner GS. Electrocardiographic diagnosis of evolving acute myocardial infarction in the presence of left bundle-branch block. GUSTO-1 (Global Utilization of Streptokinase and Tissue Plasminogen Activator for Occluded Coronary Arteries) Investigators. N Engl J Med 1996;334(8):481-487.

13. Rokos IC, French WJ, Mattu A, Nichol G, Farkouh ME, Reiffel J, Stone GW. Appropriate cardiac cath lab activation: optimizing electrocardiogram interpretation and clinical decision-making for acute ST-elevation myocardial infarction. American heart journal. 2010 Dec 31;160(6):995-1003.

Recibido: 20-08-2017

Aceptado: 05-09-2017

