



Trombosis muy tardía de stent convencional. Una sorpresa desagradable

Very late stent thrombosis. An unpleasant surprise

Dr. Cesar E. Filgueiras Frías^I; Dr. Rubén Bestard Bicet^{II}; Dra. Sara Laria Menchaca^{III}; Dr. Leonardo López Ferrero^{IV}; Dr. Jesús M. Pérez del Todo^V; Dr. Luis H. Villanueva Ponte^{VI}

I Especialista de I grado en Cardiología. Profesor Asistente. Investigador Agregado. Instituto de Cardiología y Cirugía Cardiovascular. La Habana, Cuba.

II Especialista de I grado en Cardiología. Profesor Instructor. Instituto de Cardiología y Cirugía Cardiovascular.

III Especialista de I grado en MGI. Máster en Atención Primaria de Salud. Profesora Asistente. Escuela Nacional de Salud Pública

IV Especialista de II grado en Cardiología. Profesor Auxiliar. Instituto de Cardiología y Cirugía Cardiovascular.

V Especialista de I grado en Cardiología. Profesor Asistente. Instituto de Cardiología y Cirugía Cardiovascular.

VI Especialista de I grado en cardiología. Profesor instructor. Instituto de Cardiología y Cirugía Cardiovascular.

RESUMEN

La trombosis del stent es un evento clínico cuya incidencia no está bien aclarada, dado que, con mucha frecuencia, no se usa la comprobación angiográfica como criterio de inclusión en los ensayos clínicos. Aunque es una complicación poco común, su severidad está dada, fundamentalmente, porque su forma de presentación es la muerte súbita o el infarto del miocardio con elevación del segmento ST en el 80% de los pacientes. Se presenta el caso de una paciente femenina, de 58 años de edad, con trombosis muy tardía en stent convencional, 5 años y 8 meses después de la implantación de este en coronaria derecha.

Palabras clave: trombosis del stent, ACTP primaria, hemodinámica

ABSTRACT

The stent thrombosis is a clinical event whose incidence is not well clarified, since, with a lot of frequency, the angiographic confirmation it is not used as an inclusion criteria in clinical trials. Although it is a not very common complication, it's severity is given, fundamentally, because their form of presentation is the sudden death or the myocardial infarction with ST segment elevation in 80% of the patients. The case of 58 years old female patient, is presented with a very late thrombosis in a conventional stent, 5 years and 8 months after the installation of the device in the right coronary artery.

Key words: thrombosis of the stent, primary PCI, hemodynamic.

Correspondencia: Dr. Cesar Enrique Filgueiras Frías. Servicio de Hemodinámica y Cardiología Intervencionista. Instituto de Cardiología y Cirugía Cardiovascular. La Habana, Cuba. **Correo electrónico:** filgue@infomed.sld.cu

INTRODUCCIÓN

El tratamiento de la enfermedad obstructiva arterial coronaria con la implantación de un stent está asociado a una mejoría en la seguridad del proceder y una menor tasa de restenosis comparado con la angioplastia con balón.^{1,2} Sin embargo, han existido y continúan existiendo algunas preocupaciones con respecto a la seguridad de estos dispositivos.

La trombosis del stent es un evento clínico cuya incidencia no está bien aclarada, dado que, con mucha frecuencia, no se usa la comprobación angiográfica como criterio de inclusión en los ensayos clínicos. Aunque es poco común, su severidad está dada, fundamentalmente, porque su forma de presentación es la muerte súbita o el infarto del miocardio con elevación del segmento ST en el 80% de los pacientes.^{3,4}

Cuando se comparan los stents convencionales con los liberadores de drogas, la trombosis ocurre, con mayor frecuencia en los primeros, durante los siguientes 12 meses y después es casi anecdótica, mientras, del segundo año en adelante, existe una tendencia a aumentar en los liberadores de drogas, sin embargo, globalmente no existen diferencias significativas entre uno y otro.⁵

Se presenta un caso de una trombosis muy tardía, que se produce 5 años y 8 meses después de la implantación de un stent convencional en la arteria coronaria derecha.

Historia de la enfermedad actual

Paciente femenina, 58 años de edad. Antecedentes patológicos personales: hiperlipoproteinemia primaria, ex fumadora. En el año 2000 sufre de infarto sin onda Q, de localización anterior. Se realizó angioplastia coronaria transluminal percutánea (ACTP) y se le implantó un stent convencional (multilink, 3,5 x 18) en la arteria descendente anterior (DA), tercio medio, que presentaba una estenosis severa.

Se mantuvo asintomática hasta abril del año 2005 que sufrió un nuevo episodio de síndrome coronario agudo con elevación del segmento ST, de localización inferior, se realizó ACTP primaria con implante de stent convencional APOLO 3,5 x 28 sobre una es-

tenosis severa de la porción proximal-media de la coronaria derecha. (CD)

Después de la segunda intervención permaneció asintomática, asistiendo regularmente a consulta; se realizó tres pruebas de esfuerzo negativas de alteraciones isquémicas del segmento ST durante los años 2007, 2008 y 2009.

En septiembre del 2010, se realizó coronariografía mínimamente invasiva que informa: ausencia de estenosis coronaria, stent de DA y CD permeables.

El 9 de enero del 2011 acudió al cuerpo de guardia del centro por presentar, 2 horas antes, de forma súbita y después de una comida copiosa, dolor torácico intenso, opresivo, retro esternal, con irradiación a ambos brazos, manifestaciones vaso vagales y relajación de esfínteres.

Datos al examen físico:

Respiratorio: murmullo vesicular conservado, estertores finos bibasales. Frecuencia respiratoria: 16/min.

Cardiovascular: ruidos cardiacos rítmicos, taquicárdicos, no soplos, no tercer o cuarto ruido cardiaco. Frecuencia Cardíaca: 110 l/min, Tensión arterial: 130/70 mmHg.

Electrocardiograma: ritmo sinusal, supradesnivel del segmento ST en DII, DIII, aVF, V4R, V5R, V6R, infradesnivel del segmento ST DI, aVL, V4, -V6. (Figura 1).

Complementarios: Hemoglobina: 10,3g/L, Glicemia 6,7 mmol/L, Creatinina 40 mmol/L, TGO 83,4 u/L, TGP 26.7 u/L, CK 588 u/L.

Hemodinámica:

Se realizó coronariografía diagnóstica donde se comprobó la oclusión aguda de la arteria CD, con abundante material trombótico en su interior en el sitio de implantación del stent previo. (Figura 2).

Se procedió realizar ACT primaria, se pasa guía a extremo distal de la coronaria derecha, observándose restauración parcial del

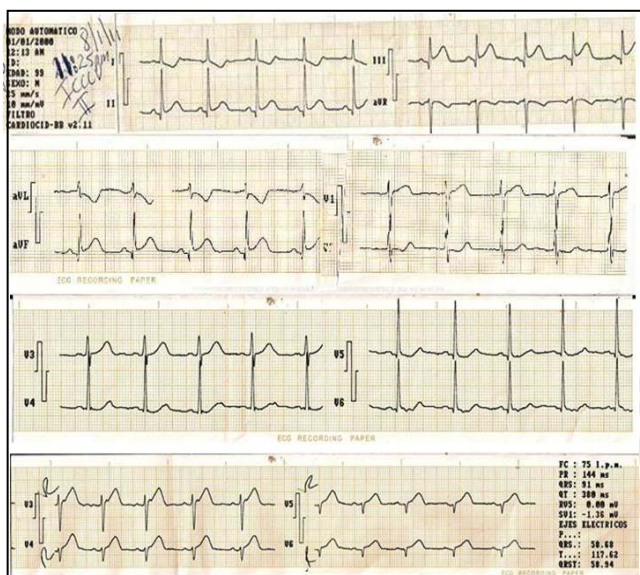


Figura 1. Electrocardiograma al ingreso mostrando supradesnivel del segmento ST en cara inferior y derivaciones derechas.

cubrir con otro stent del mismo tipo 3 x 23. (Figura 5).

El electrocardiograma post ACPM mostró regresión de las alteraciones eléctricas. (Figura 6).

La paciente fue dada de alta a las 72 horas con muy buena evolución hasta el momento.

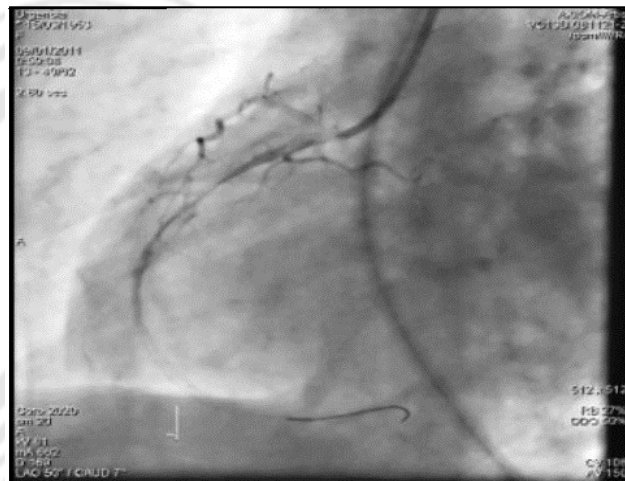


Figura 3. El paso inicial de la guía de la ACTP produce permeabilización del trombo y deja pasar contraste al extremo distal de la CD.

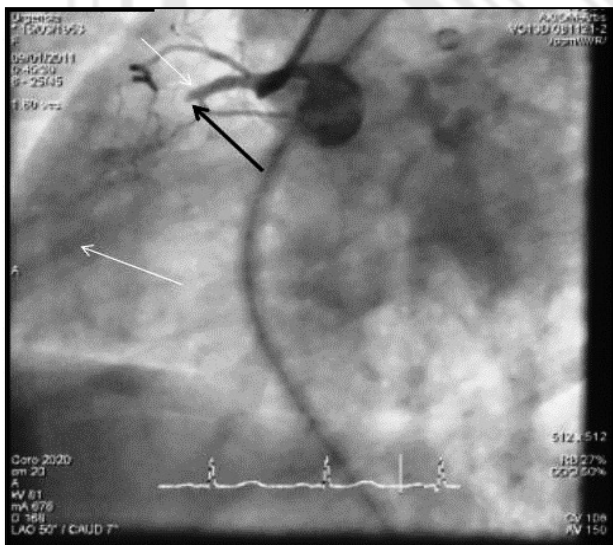


Figura 2. Coronariografía diagnóstica.

mente, sin flujo distal. Los límites del stent implantado anteriormente (flechas blancas) y la oclusión por la trombosis aguda (flechas negras)

flujo en la arteria. (Figura 3). Por la gran presencia de trombos en el interior del vaso, se decide, por el hemodinamista actuante, la implantación de stent convencional 3x30 APOLO, (IHT, Barcelona). (Figura 4). Después de la colocación de este se observó gran presencia de trombo distal y se decide

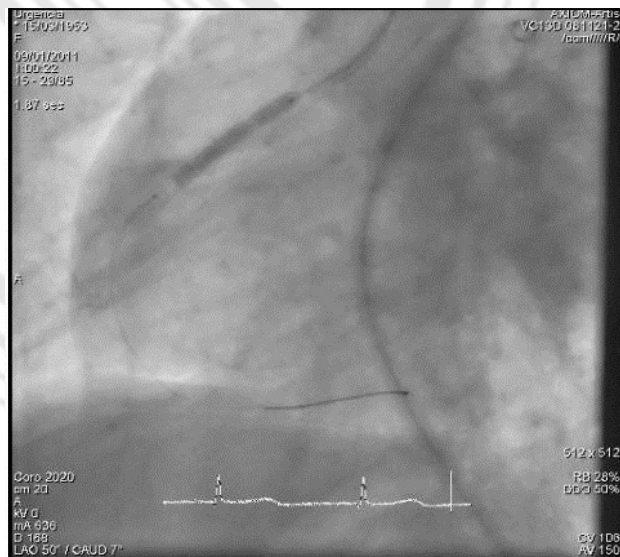


Figura 4. Momento de implantación del 1er stent.

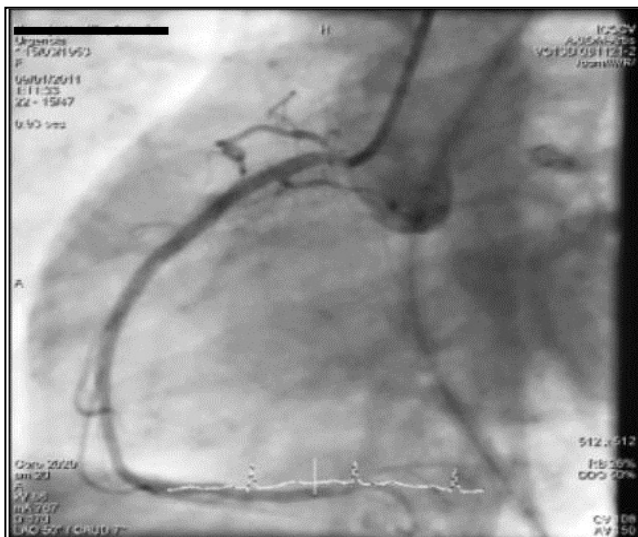


Figura 5. Resultado final

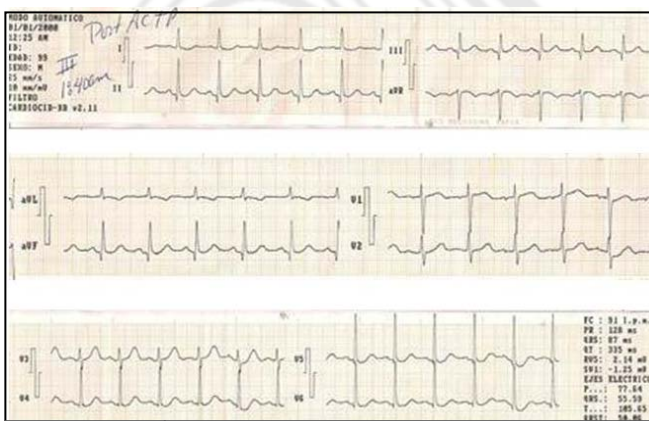


Figura 6. Regresión a la normalidad del segmento ST.

DISCUSIÓN

La actual definición de trombosis del stent se basa en la acordada en la reunión de académicos e investigadores de la Food and Drug Administration (FDA), publicada después del congreso mundial de cardiología del año 2006, que define la trombosis como: aguda, antes de las 24 horas de implantado el stent; subaguda, entre las 24 horas y los 30 días; tardías, después de los 30 días hasta un año y las muy tardías después del primer año de implantado el stent.⁶

La presencia de trombosis tardía de stent convencional ha sido previamente documen-

tada en la literatura, donde, en más de 9 000 pacientes se describe un porcentaje que varía de 0,4 a 1,8%, en los años previos a la definición de la FDA.^{7, 8} En la era de la braquiterapia el porcentaje de trombosis tardía llegó a ser de hasta un 6%.⁹

En un metanálisis más reciente, comparando con los stent liberadores de drogas y teniendo en cuenta la clasificación de la FDA, este rango se encuentra entre 0,8-1,7%.⁴ A pesar de ser un suceso muy poco común, estos números llaman la atención, sobre todo, porque puede tener consecuencias nefastas.

La forma más frecuente de presentación es el infarto agudo del miocardio con elevación del segmento ST, en nuestro caso, fue de localización inferior, aunque este evento es más frecuente en la descendente anterior que en el resto de las arterias coronarias.¹⁰

Es importante señalar en nuestra paciente la forma de presentación muy tardía de la trombosis, después de 5 años y 8 meses de implantado el stent. En un estudio de un hospital español, los autores detallan la incidencia de trombosis durante diez años y encuentran que este accidente se presenta, en su forma más tardía, en dos pacientes con stent convencional, a los 7 y 8,3 años.¹¹

Un estudio holandés, describe una incidencia de trombosis tardía de stent convencional de 0,8% a los 4 años.¹² A estos datos los autores no le dan explicación.

En la coronariografía se confirmó la presencia de trombo en el interior de la coronaria. Una limitación de nuestro servicio es no contar con ultrasonido intracoronario que podría ayudar a clarificar el diagnóstico.

No se pudo confirmar por angiografía la progresión de la enfermedad, con aparición de nuevas placas ateroscleróticas en el sitio de implantación del stent; tampoco se observó estenosis de ningún grado por estimación visual, ni la presencia de irregularidades en el interior de la arteria coronaria.

Múltiples son los mecanismos que se plantean como responsables de trombosis intrastent:¹³

- La superficie metálica del stent induce la activación y agregación plaquetaria.
- Las drogas citotóxicas de los stent liberadores inhiben la endotelización del vaso.
- Los polímeros usados en los stent liberadores de drogas pueden provocar inflamación y reacción de hipersensibilidad.
- Uso de múltiples stent.
- Vasos de pequeño diámetro.
- Disección coronaria.
- Flujo sanguíneo lento.
- Mala posición del stent.
- Infraexpansión del stent.
- Lesiones en bifurcación.
- Diabetes mellitus.
- Disfunción ventricular.
- Insuficiencia renal.
- Edad avanzada.
- Reactividad plaquetaria elevada.
- Incumplimiento o inadecuada terapia antiplaquetaria.

El tratamiento de la trombosis del stent consiste en intentar restaurar el flujo del vaso afectado lo más rápido posible, después de la ocurrencia del evento, para esto, en ocasiones basta con el paso de la guía de angioplastia, otras veces es necesario el balón de angioplastia, la implantación de stent convencional o liberador de drogas y la utilización de dispositivo extractor de trombo.

La paciente fue tratada de forma exitosa con la implantación de 2 stents convencionales, decisión tomada por el médico actuante por la gran carga trombótica presente en el vaso en el momento de la coronariografía diagnóstica; se obtuvo un flujo final TIMI III.

REFERENCIAS BIBLIOGRÁFICAS

1-Fischman DL, Leon MB, Baim DS, Schatz RA, Savage MP, Penn I, et al. A randomized comparison of coronary stent placement and balloon angioplasty in the treatment of coronary artery disease. *N Engl J Med.* 1994; 331:496-501.

2-Serruys PW, de Jaegere P, Kiemeneij F, Macaya C, Rutsch W, Heyndrickx G, et al. A comparison of balloon-expandable stent implantation with balloon angioplasty in patients with coronary artery disease. *N Engl J Med.* 1994;331:489-495.

3-Cutlip DE. Stent Thrombosis: historical perspectives and current trends. *J Thromb Thrombolysis.* 2000;10:89-101.

4-Spaulding C, Daemen J, Boersma E, Cutlip D, Serruys P. A Pooled Analysis of Data Comparing Sirolimus-Eluting Stents with Bare-Metal Stents. *N Engl J Med.* 2007; 356:989-997.

5-Wang F, Stouffer GA, Waxman S, Uretsky BF. Late coronary stent thrombosis: early vs. late stent thrombosis in the stent era. *Catheter Cardiovasc Interv.* 2002;55:142-147.

6-Laskey WK, Yancy CW, Maisel WH. Thrombosis in Coronary Drug-Eluting Stent. Report From the Meeting of the Circulatory System Medical Devices Advisory Panel of the Food and Drug Administration Center for Devices and Radiologic Health, December 7-8, 2006. *Circulation.* 2007;115:2352-2357.

7-Heller LI, Shemwell KC, Hug K. Late stent thrombosis in the absence of prior intracoronary brachytherapy. *Catheter Cardiovasc Interv.* 2001;53:23-28.

8-Wenaweser P, Rey C, Eberli FR, Togni M, Tuller D, Locher S, et al. Stent thrombosis following bare-metal stent implantation: success of emergency percutaneous coronary intervention and predictors of adverse outcome. *Eur Heart J.* 2005;26:1180-1187.

9-Costa MA, Sabate M, van der Giessen WJ, Kay IP, Cervinka P, Ligthart JM, et al. Late coronary occlusion after intracoronary brachytherapy. *Circulation.* 1999;100:789-792.

10-Serruys PW, Daemen J. Late Stent Thrombosis. A Nuisance in Both Bare Metal and Drug-Eluting Stents. *Circulation.* 2007; 115:1433-1439.

11-Gallego L, Martínez-Sellés M, García E, Franco A, Estévez A, Sarnago F, et al. Caracterización y pronóstico de la trombosis del stent comprobada angiográficamente. *Rev Esp Cardiol.* 2009;62:220-223.

12- De Man FH, Stella PR., Nathoe H, Kirkels H, Hamer B, Meijburg HW, et al. Stent thrombosis in real-world patients: a com-

parison of drug-eluting with bare metal stents. Neth Heart J. 2007;15:382-386.

13- Luscher TF, Steffel J, Eberli FR, Joner M, Nakazawa G, Tanner FC, et al. Drug-eluting stent and coronary thrombosis: biological mechanisms and clinical implications. Circulation. 2007;115:1051-1058.

Fecha de recepción: 28 de marzo del 2011.

Fecha de aceptación: 2 de mayo del 2011.