

Instituto de Cardiología y Cirugía Cardiovascular

UTILIDAD DE LOS REGISTROS INTRACAVITARIOS EN LA ABLACIÓN DE LAS TAQUICARDIAS POR REENTRADA NODAL (REPORTE DE 3 CASOS)

Roberto Zayas Molina,¹ Jesús Castro Hevia,¹ Margarita Dorantes
Sánchez,² Frank Tornés³ y Francisco Dorticós Balea⁴

RESUMEN

Se analizó los resultados obtenidos en 3 pacientes portadores de taquicardia por reentrada nodal, a quienes se les realizó ablación con radiofrecuencia. Con las aplicaciones de energía en el tercio inferior del triángulo de Koch, sitio de salida de la vía de conducción lenta, se destruyó la rápida y se provocó un bloqueo auriculoventricular transitorio. Dos pacientes quedaron con un intervalo PR prolongado y los 3 sin conducción retrógrada. El registro del seno coronario durante las aplicaciones permitió definir alargamientos del intervalo ventriculoauricular durante el ritmo de unión, que manifestaron la lesión de la vía rápida retrógrada y conducción por la lenta. Se concluye que la prolongación del intervalo ventriculoauricular que aparece con el ritmo de unión durante las aplicaciones de radiofrecuencia, puede ser un marcador que defina la lesión de la vía de conducción nodal rápida. El registro intracardíaco (seno coronario) resulta imprescindible para hacer este diagnóstico.

Descriptores DeCS: TAQUICARDIA; TAQUICARDIA ATRIOVENTRICULAR NODAL DE REENTRADA; ARRITMIA/terapia.

La taquicardia por reentrada nodal (TNAV) es considerada por muchos investigadores, como la taquicardia paroxística supraventricular más frecuente en los adultos después de la fibrilación auricular.¹ El uso de la ablación con radiofrecuencia (RF) constituye en la

actualidad, la principal opción terapéutica utilizada para la curación de estas arritmias. Las aplicaciones de energía en las zonas inferiores del triángulo de Koch, sitio de salida de la vía de conducción lenta nodal, han mostrado su eficacia por sus excelentes resultados,²⁻⁶ el escaso número de

¹ Especialista de II Grado en Cardiología.

² Especialista de II Grado en Cardiología. Investigador Titular.

³ Especialista de I Grado en Cardiología.

⁴ Especialista de II Grado en Cardiología. Investigador Titular. Jefe del Departamento de Arritmias.

complicaciones y la baja incidencia de bloqueos auriculoventriculares (BAV). La aparición de determinados trastornos electrocardiográficos como un ritmo nodal rápido, el alargamiento del intervalo PR y la disociación auriculoventricular (AV) durante las aplicaciones de RF, pueden ser predictores de bloqueo cardíaco. El uso de registros intracavitarios como los de seno coronario (SC) durante estas aplicaciones, pueden aportar datos de interés en relación con las arritmias y los trastornos de conducción acompañantes.

En este artículo se muestran los resultados obtenidos durante la aplicación de RF a 3 pacientes portadores de TNAV, en quienes los registros de seno coronario permitieron definir y predecir la lesión de la vía de conducción rápida nodal y la aparición de un BAV.

MÉTODO

Se estudiaron 3 pacientes femeninas con edades promedio de 30 años, portadores de TNAV a quienes se les realizó ablación con RF. El diagnóstico de la arritmia fue realizado con las técnicas de estimulación y registros convencionales, para lo cual se situaron por punciones de las venas yugular interna y femoral de-rechas, catéteres USCI No. 6 cuadripolares y *Josephson* en el seno coronario, la aurícula derecha alta (ADA), y la punta del ventrículo derecho. Para la ablación se usó un catéter *Webster* No. 7 introducido también por la vena femoral, con el cual se mapeó el triángulo de *Koch* a partir de sus zonas más inferiores, en un intento por destruir la vía de conducción lenta nodal mediante la obtención de potenciales de *Jackman*, *Haisaguerre* o de auriculogramas auriculares con multicomponentes que definieran el sitio de aplicación.

Las aplicaciones se hicieron con registros simultáneos del ECG periférico y el SC proximal. La aparición de un ritmo de unión rápido, ondas p bloqueadas o de

cualquier tipo de trastorno de conducción auriculoventricular AV fueron criterios para detener las aplicaciones. La presencia de un ritmo de unión lento fue utilizada como marcador de éxito y posterior a su aparición, se desarrolló un protocolo de estimulación para reinducir la arritmia y evaluar la aparición de doble vía nodal o ecos.

El generador de corriente utilizado fue un Ablator de la Biotronik y el polígrafo de la Feas Electronics, con 5 registros intracardiácos.

Se consideraron curados a los pacientes en quienes no se pudo inducir la taquicardia después de las aplicaciones de RF, a pesar del uso de isoprenalina.

RESULTADOS

En los 3 casos se obtuvo la curación de la arritmia, la cual dejó de hacerse inducible a pesar de múltiples intentos en estado basal y con el uso de isoprenalina.

Las aplicaciones de RF (promedio 3) fueron realizadas en el tercio inferior del triángulo de *Koch* (Fig. 1).

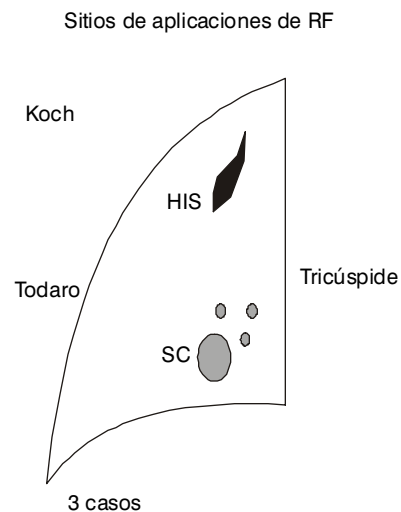


FIG. 1. Observe la localización de las aplicaciones de RF definidas por los puntos, en el tercio inferior del triángulo de Koch. SC: seno coronario.

El ritmo de unión presente durante las aplicaciones, estuvo asociado en todos los casos a un alargamiento intermitente del intervalo ventriculoauricular (VA) observado en el registro del SC (Fig. 2), que en 2 de los 3 pacientes precedió a la aparición de un Mobitz I retrógrado y un BAV transitorio. Estos pacientes quedaron con un intervalo AV prolongado en relación con el inicial y sin conducción retrógrada.

El enfermo restante quedó con un PR normal y sin conducción retrógrada (tabla) (Fig. 3).

TABLA. *Conducción AV & VA de los casos estudiados*

Casos	PR		AH		VA	
	Pre	Pos	Pre	Pos	Pre	Pos
1	150	280	50	230	N/S	NO
2	135	175	80	120	N/S	NO
3	120	120	80	80	N/S	NO

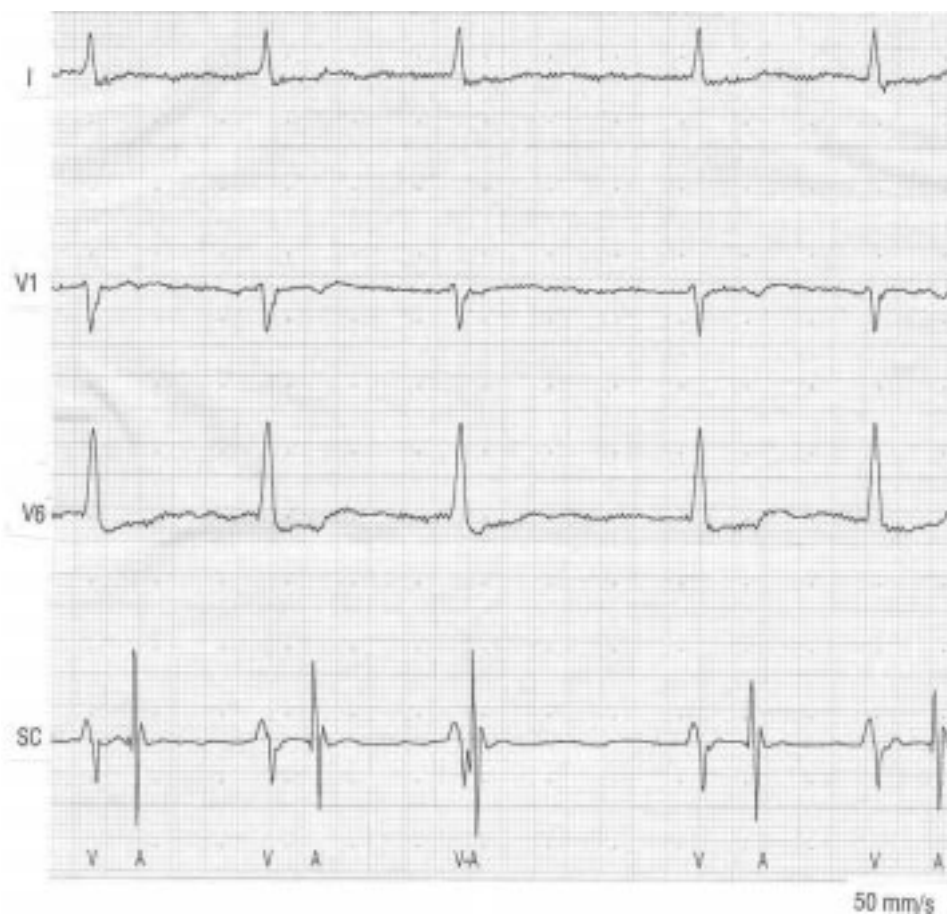


FIG. 2. *Observe la prolongación del intervalo VA durante el ritmo de unión con la aplicación de RF.*

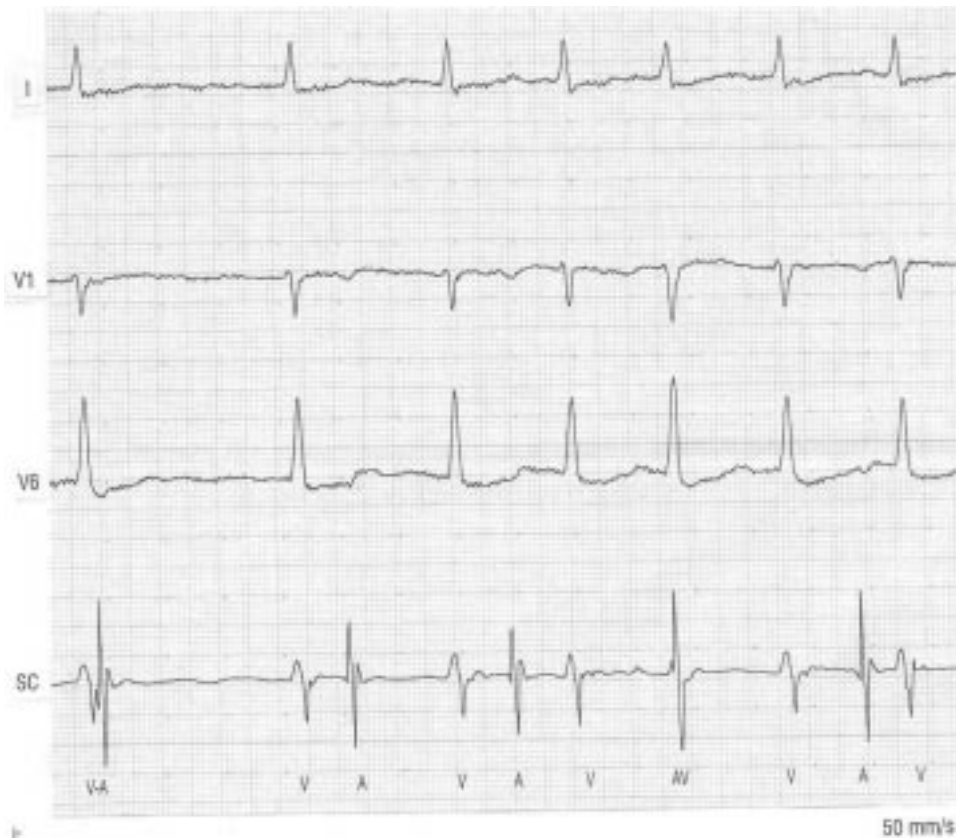


FIG. 3. Observe el bloqueo de la conducción retrógrada durante el ritmo de unión en el 4to y 7mo complejos. Existen además intervalos VA prolongados. Continuar la aplicación de RF puede producir un BAV.

Durante el seguimiento, a los 15 días de la ablación, una paciente que había quedado con el intervalo PR muy largo (240 ms) y un bloqueo tipo Mobitz 1 ocasional, hizo un BAV completo transitorio que regresó espontáneamente y no reapareció al menos, en los 2 meses siguientes de evolución en que el intervalo PR es ligeramente más corto (180 ms). El resto de los pacientes se mantuvo sin complicaciones.

La energía promedio utilizada fue de 35J.

DISCUSIÓN

La ablación con RF se ha convertido en el tratamiento curativo de primera línea en los pacientes con TNAV. Las aplicaciones de energía en la base del triángulo de Koch tiene una incidencia mínima de complicaciones, BAV y recidivas. Por el contrario, con la ablación de la vía rápida se ha reportado cifras de bloqueo cardíaco que han llegado al 21 % con mayor cantidad de recidivas.⁷

En nuestro servicio, se utiliza para el mapeo de estas arritmias una guía radioscópica y eléctrica, mediante la cual se buscan los potenciales de la vía lenta en la base del triángulo de *Koch* definida por los rayos X. Sin embargo, estos registros pueden aparecer también en zonas medioseptales, anteroseptales e incluso anteriores a lo largo de la valva septal tricúspide.⁸ Las aplicaciones en las zonas anteriores ofrecen mayor peligro de lesionar la vía de conducción rápida, el nodo compacto o el haz de His.

En condiciones normales la vía rápida tiene su sitio de salida en la zona anterior del nodo compacto, mientras que la lenta lo hace en la región posterior atrionodal.

Existen elementos que orientan a la presencia de múltiples vías posteriores, pero no se han podido definir diferencias anatómicas. La reentrada nodal parece estar relacionada con trastornos electrofisiológicos determinados por la anisotropía del tejido en la zona y es muy difícil definir con exactitud los límites precisos del territorio de cada vía.^{8,9}

Aunque la ablación de la vía rápida se realiza hacia el tercio superior del triángulo de *Koch*,¹⁰ en estos 3 casos se obtuvo dicho resultado con la aplicación de energía en el

sitio de salida de la vía lenta (tercio inferior). La aparición de un intervalo VA variable y prolongado durante el ritmo de unión definido con el registro simultáneo del SC, fue interpretado como una consecuencia de la lesión progresiva de la vía rápida y conducción retrógrada por la lenta.

Está bien establecido que la disociación de la aurícula durante las aplicaciones de RF es un predictor de BAV;⁸ sin embargo, el alargamiento del intervalo VA resulta un hecho interesante, por definir la destrucción de la vía rápida y aparecer previo a la disociación de la conducción.

Con estos elementos es posible plantear que el alargamiento del intervalo VA durante el ritmo de unión presente con la aplicación de RF, puede ser un marcador de la destrucción de la vía rápida de conducción nodal. Este diagnóstico puede ser realizado por la utilización de registros intracardíacos simultáneos del SC.

Por todo lo analizado anteriormente se concluye que el alargamiento del intervalo VA presente durante el ritmo de unión con las aplicaciones de RF, parecen predecir la lesión de la vía rápida de conducción nodal y que el uso de registros intracardíacos simultáneos del SC resultan de utilidad para realizar este diagnóstico.

SUMMARY

The results obtained in 3 patient carriers of nodal reentry tachycardia that underwent ablation with radiofrequency were analyzed. With the applications of energy on the lower third of Koch's triangle, an exit site of the slow pathway conduction, the fast pathway was destroyed and a temporary auriculoventricular block was produced. 2 of the patients had a prolonged P-R interval and the 3 of them had no retrograde conduction. The recording of the coronary sinus during the applications allowed to define enlargements of the ventriculoauricular interval during the coupled rhythm that showed the injury of the retrograde fast pathway and the conduction by the slow pathway. It is concluded that the prolongation of the ventriculoauricular interval appearing with the coupled rhythm during the applications of radiofrequency may be a marker that defines the of the fast

pathway nodal conduction. the intracardiac recording (caronary sinus) is indispensable to make this diagnosis.

Subject headings: TACHYCARDIA; TACHYCARDIA, ATRIOVENTRICULAR NODAL REENTRY; ARRHYMIA/therapy.

REFERENCIAS BIBLIOGRÁFICAS

1. Josephson ME, Wellens HJJ. Differential diagnosis of supraventricular tachycardias. *Cardiol Clin* 1990;8:411.
2. Delon Wu, San-Jou Yeh, Chun-Chien W, Ming-Shien W, Fun-Chun L. A simple technique for selective radiofrequency ablation of the slow pathway in the atrioventricular node reentry tachycardia. *J Am Coll Cardiol* 1993;21:1612.
3. Steven JK, Strickberger SA, Williamson B, Vicken RV, Ching Man D, Hummel J, et al. Randomized comparison of anatomic and electrogram mapping approach to ablation of slow pathway of atrioventricular node reentry tachycardia. *J Am Coll Cardiol* 1994;23:716.
4. Trohman RG, Pinski L, Sterba R, Schutzman JJ, Kleman JM, Kidwell GA. Evolving concepts in radiofrequency catheter ablation of atrioventricular nodal reentry tachycardia. *Am Heart J* 128:586.
5. Jackman WM, Beckman KJ, McClelland H, Wang X, Friday KJ, Roman CA, et al. Treatment of supraventricular tachycardia due to atrioventricular nodal reentry by radiofrequency catheter ablation of slow-pathway conduction. *N Engl J Med* 1992;327:313.
6. Haissaguerre M, Gaita F, Fisher B, Commenges D, Monserrat P, d'Ivernois C, et al. Elimination of atrioventricular nodal reentry tachycardia using discrete slow potentials to guide application of radiofrequency energy. *Circulation* 1992;85:2162.
7. Jazayeri MR, Hempe SL, Sra JS. Selective transcatheter ablation of the fast and slow pathways using radiofrequency energy in patients with atrioventricular nodal reentry tachycardia. *Circulation* 1992;85:1318.
8. Shah DC, Jais P, Gencel L, Chouairi S, Hocini M, Fisher B, et al. Radiofrequency catheter ablation for AV nodal reentry tachycardias (AVNRT). *Indian Heart J* 1996;48:231.
9. Obel OA, Camm AJ. Supraventricular tachycardia. ECG diagnosis and anatomy. *Eur Heart J* 1997;18:C2.
10. Mitrani RD, Klein LS, Hackett FK, Zipes DP, Miles W. Radiofrequency ablation for atrioventricular reentry tachycardia: comparison between fast (anterior) and slow (posterior) pathway conduction. *J Am Coll Cardiol* 1993;21:432.

Recibido: 29 de marzo de 1999. Aprobado: 24 de mayo de 1999.

Dr. Roberto Zayas Molina. Instituto de Cardiología y Cirugía Cardiovascular. Ciudad de La Habana, Cuba.