



# Tuberculosis miliar con compromiso cardiaco en el puerperio inmediato: presentación de un caso

## Miliar tuberculosis with heart commitment in the immediate puerperium: presenting of a case

Dr. MsC. Geovedy Martínez García<sup>I</sup>; Dr. Yoel Alberto Fleites Alonso<sup>II</sup>;  
Dra. MsC. Nadia Sánchez Torres<sup>III</sup>

I Especialista de I grado en Cardiología. Profesor Asistente. Hospital Militar Central "Dr. Carlos J. Finlay". La Habana, Cuba.

II Especialista de I grado en Medicina Interna. Profesor Instructor. Hospital Militar Central "Dr. Carlos J. Finlay". La Habana, Cuba.

III Especialista de I grado en Medicina General Integral y Cardiología. Diplomado en Cuidados Intensivos y Emergentes. Instituto de Cardiología y Cirugía Cardiovascular. La Habana, Cuba.

### RESUMEN

La tuberculosis miliar es una forma de enfermedad progresiva, resultante de la diseminación del *Mycobacterium tuberculosis*. Afecta a niños, ancianos y a inmunodeprimidos. El embarazo y el puerperio son dos estados que aumentan el riesgo de contraer la enfermedad. Se presenta el caso de una paciente que a los 20 días de una cesárea comienza con disnea, crepitantes y edemas en miembros inferiores. En el Rx de tórax se detectó cardiomegalia e imágenes multinodulillares pulmonares. El ecocardiograma mostró derrame pericárdico severo, con restos de fibrina en su interior, sin signos de taponamiento cardiaco. Se administró tratamiento antituberculoso y para la insuficiencia cardiaca. La evolución clínica fue favorable.

La forma de presentación de esta enfermedad y su similitud con otras causas de insuficiencia cardiaca subraya la necesidad de su diagnóstico precoz, fundamentalmente en los países con alto grado de contagio de la misma.

**Palabras clave:** Tuberculosis miliar, pericarditis tuberculosa, derrame pericárdico, puerperio complicado

### ABSTRACT

The miliar tuberculosis is a form of progressive illness, resultant of the dissemination of the *Mycobacterium tuberculosis*. It affects children, old men and immune depressed patients. The pregnancy and puerperium are two states that increase the risk of contracting this illness. The case of a patient that begins with dyspnea, pulmonary rales and oedemas in inferior members to the 20 days of a caesarean operation, is presented. In the thorax Rx it was detected cardiomegaly and multinodulars lung images. The echocardiogram showed severe pericardial effusion, with fibrin remains in its interior, without signs of cardiac

tamponade. Antituberculosis and heart failure treatments were administered. The clinical evolution was favourable.

The form of presentation of this illness and their similarity with other causes of heart failure underlines the necessity of their early diagnosis, fundamentally in the countries with high degree of infection.

**Key words:** Milliar tuberculosis, tuberculosis pericarditis, pericardial effusion, complicated puerperium.

**Correspondencia:** Dr. Geovedy Martínez García. Unidad de Cuidados coronarios HMC "Carlos J. Finlay". La Habana, Cuba. **Correo electrónico:** geocardio@gmail.com

## INTRODUCCIÓN

La tuberculosis es una enfermedad infecto-contagiosa, potencialmente mortal, provocada por bacterias del género *Mycobacterium*, principalmente el *Mycobacterium tuberculosis*. Los seres humanos padecen de tuberculosis desde la antigüedad, y con el desarrollo de los antibióticos que se utilizan para su tratamiento, se pensó que la batalla contra esta dolencia se había ganado. Sin embargo, a partir de mediados de la década de los 80, el número de casos en el mundo comenzó a aumentar. El SIDA, junto a la superpoblación y a las malas condiciones higiénico-sanitarias de muchas zonas urbanas, ha hecho que vuelva a ser un problema grave de salud pública.<sup>1</sup>

Cuando la infección tuberculosa se disemina por vía linfática o hematogena hacia otros órganos se le denomina tuberculosis diseminada o miliar. Generalmente aparece en niños menores de 6 meses, ancianos, y personas con déficit inmunológico. El embarazo y el puerperio son dos estados que aumentan el riesgo de contraer esta enfermedad.<sup>2</sup>

Se presenta un caso de tuberculosis miliar con toma pericárdica en una puérpera, internada previamente con el diagnóstico de miocardiopatía puerperal.

## PRESENTACIÓN DE CASO

Paciente femenina de 26 años de edad, color negro de la piel, con historia ginecológica de G2, P2 y A0, que después de 20 días de puerperio comienza con falta de aire en reposo, dolor torácico opresivo y edemas en miembros inferiores, por lo cual es trasladada

por los familiares al Cuerpo de Guardia del Hospital do Prenda, en Luanda.

### Datos positivos al examen físico:

- Mucosas húmedas y ligeramente hipocoloreadas.
- Murmullo vesicular conservado. Estertores crepitantes hasta los vértices de ambos campos pulmonares. Frecuencia respiratoria de 26 respiraciones por minuto.
- Ruidos cardíacos rítmicos y taquicárdicos. No soplos, no roce pericárdico. Presencia de ingurgitación yugular. TA: 120/70mmHg, frecuencia cardíaca: 106 latidos por minuto.
- Abdomen blando y depresible, doloroso a la palpación en hipocondrio derecho, con hepatomegalia de 4cm. por debajo del reborde costal. Presencia de reflujo hepato-yugular.
- Edemas blandos y no dolorosos en miembros inferiores hasta el tercio medio de ambas piernas, con presencia de godet.

Se le realizan complementarios sanguíneos durante su estancia en el Cuerpo de Guardia, donde se observó leucocitosis con predominio de neutrófilos (Tabla 1). Con el antecedente de gestación y los hallazgos al examen físico y los complementarios se ingresa a la paciente con el diagnóstico de miocardiopatía puerperal y se comienza tratamiento para la insuficiencia cardíaca.

Al día siguiente del ingreso se indica Rx de tórax donde se observaron imágenes nodulilares en ambos campos pulmonares, con

Complementarios	Valores de referencia	Cuerpo de guardia	4to día de ingreso
Hemoglobina	12,0-16,0 g/dl	12,3 g/dl	11,9 g/dl
Hematocrito	41-53%	37,6%	36,7%
Leucograma total	5,0-10,0 x 10 <sup>9</sup> /l	14,7 x 10 <sup>9</sup> /l	15,51 x 10 <sup>9</sup> /l
Neutrófilos	50,0-70,0%	84,9%	96%
Linfocitos	20,0-40,0 %	9,3%	2,2%
Monocitos	3,0-12,0%	5,8%	1,2%
Eosinófilos	0,5-5,0 %	0	0,4%
Basófilos	0,0-1,0 %	0	0,2%
Plaquetas	150-450 x 10 <sup>9</sup> /l	144 x 10 <sup>9</sup> /l	-
Urea	10,0-50,0 mg/dl	40 mg/dl	59 mg/dl
Glicemia	60,0-110,0 mg/dl	50 mg/dl	60 mg/dl
Creatinina	0,7-1,1 mg/dl	1,0 mg/dl	0,7 mg/dl
Creatinquinasa	Hasta 190 U/l	--	189 U/l
TGO – AST	0-37,0 U/l	--	179 U/l
TGP – ALT	0-42,0 U/l	--	80 U/l
FAL	80-306 U/l	--	1 012 U/l
Anticuerpos anti HIV	--	--	-
Gota gruesa	--	--	-
Anticuerpos Anti Mycobacterium tuberculosis (IgG/IgM)	--	--	+

índice cardiotorácico aumentado e imagen cardíaca en forma de copa invertida (Figura 1). Se realizan nuevos análisis sanguíneos que informaron transaminasas elevadas y la permanencia de leucocitosis con predominio de neutrófilos. Con la sospecha de tuberculosis se indican antígenos IgG e IgM para esta entidad, siendo los mismos positivos. Por último se realiza ecocardiograma transtorácico que informó la presencia de derrame pericárdico severo con restos de fibrina en su

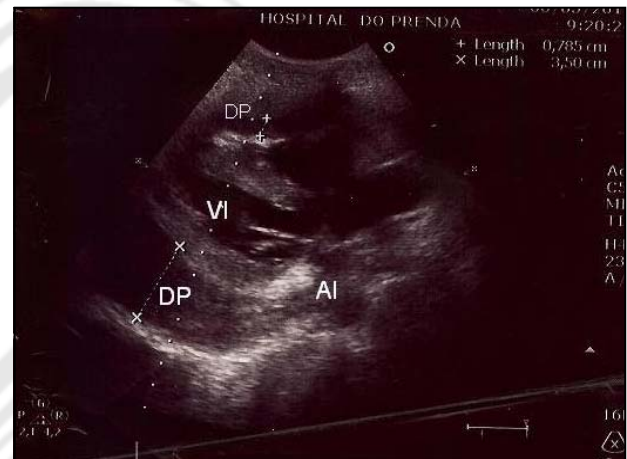


Figura 2. Ecocardiograma transtorácico, vista paraesternal eje largo, donde se visualiza el derrame pericárdico con restos de fibrina. AI: aurícula izquierda, VI: ventrículo izquierdo, DP: derrame pericárdico.

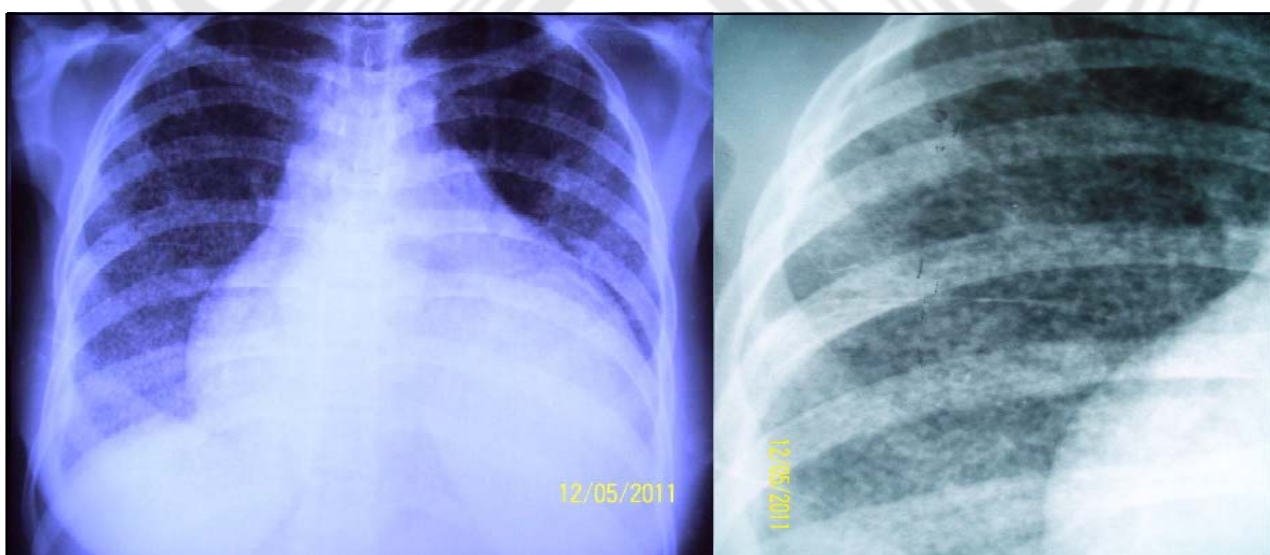


Figura 1. Rx de tórax PA. Se observa cardiomegalia con imagen de copa invertida y lesiones nodulillares.

interior y aumento de la densidad del líquido, sin signos de taponamiento. La función sistólica se encontraba conservada (Figura 2).

Con todo lo anterior se planteó el diagnóstico de tuberculosis miliar con compromiso cardíaco y se comienza tratamiento antituberculoso y esteroideo. La paciente evolucionó de forma satisfactoria, la disnea fue eliminada y mejoró el cuadro clínico y se da el alta hospitalaria a la semana del ingreso.

## DISCUSION

En la era pre-antibiótica la tuberculosis miliar era una consecuencia temprana de la infección primaria en niños y adultos jóvenes, y se presentaba como un cuadro inusualmente grave y frecuentemente mortal, caracterizado por fiebre alta, derrame pleural y pericárdico, peritonitis y meningitis. En la actualidad, se relaciona con pacientes ancianos e inmunodeprimidos, y su mecanismo fisiopatológico corresponde con una diseminación hematogena.

Los casos de tuberculosis (TB) materna son, a menudo, asintomáticos, y no es infrecuente que ocurra la progresión de la enfermedad activa o reactivación de la enfermedad inactiva en el primer año y casi siempre, en las primeras seis semanas del puerperio. Este es el motivo por el cual no se debe reiniciar un nuevo embarazo hasta que haya transcurrido un plazo prudente (2 años) después de tener una baciloscopia positiva y desaparezcan los signos radiológicos de la enfermedad.<sup>3, 4</sup>

En el caso presentado, la paciente fue internada con el diagnóstico de miocardiopatía puerperal, por la presencia de signos de insuficiencia cardíaca y el antecedente de gestación. Por eso creemos que la TB, a pesar de ser una entidad poco frecuente, se debe tener en cuenta como posible causa de puerperio complicado acompañado de un deterioro hemodinámico que no responde a la terapéutica habitual.

## REFERENCIAS BIBLIOGRÁFICAS

1. Raviglione MC, O'Brien RJ. Tuberculosis. In: Kasper DL, Branwald E, Fauci AS, Hauser SL, Longo DL, Jameson JL, Isselbacher KJ, editors. HARRISON'S Principles of Internal Medicine. 16th ed. New York: Mc Graw-Hill; 2005. p. 5422-90.
2. Dalamon RS, Cantelli SN, Jaroslavsky D, Deuh MA, Falk J. Tuberculosis congénita. Presentación infrecuente de una enfermedad habitual. Archivos argentinos de pediatría. Arch Argent Pediatr. 2008;106:154-76.
3. Toure NO, Dia Y, Diatta A, Ndiaye CM, Sah BA, Niang A, et al. Preliminary study of the association of tuberculosis and pregnancy: about 9 cases. Dakar Med. 2004;49:192-5.
4. Nakanishi N, Moritaka T, Ueda N. Case of pulmonary tuberculosis in late stage of pregnancy. Kekkaku. 2004;79:569-71.

Fecha de envío: 21 de junio del 2011.

Fecha de aceptación: 25 de julio del 2011.