

## Haga su diagnóstico

### *Make your diagnosis*

Roberto Marrero Mederos, Roberto Zayas Molina y Jesús Castro Hevia  
*Instituto de Cardiología y Cirugía Cardiovascular. La Habana, Cuba.*

Correspondencia: Dr. Roberto Zayas Molina. Departamento de Arritmias y Estimulación Cardíaca. Instituto de Cardiología y Cirugía Cardiovascular, La Habana, Cuba. Correo electrónico: rzayas@infomed.sld.cu

### PRESENTACIÓN DE UN CASO

Paciente de 52 años, fumador que asiste al Cuerpo de urgencias con palpitaciones, mareos y presíncope. En el electrocardiograma se documenta el siguiente registro. ¿Cuales su diagnóstico?

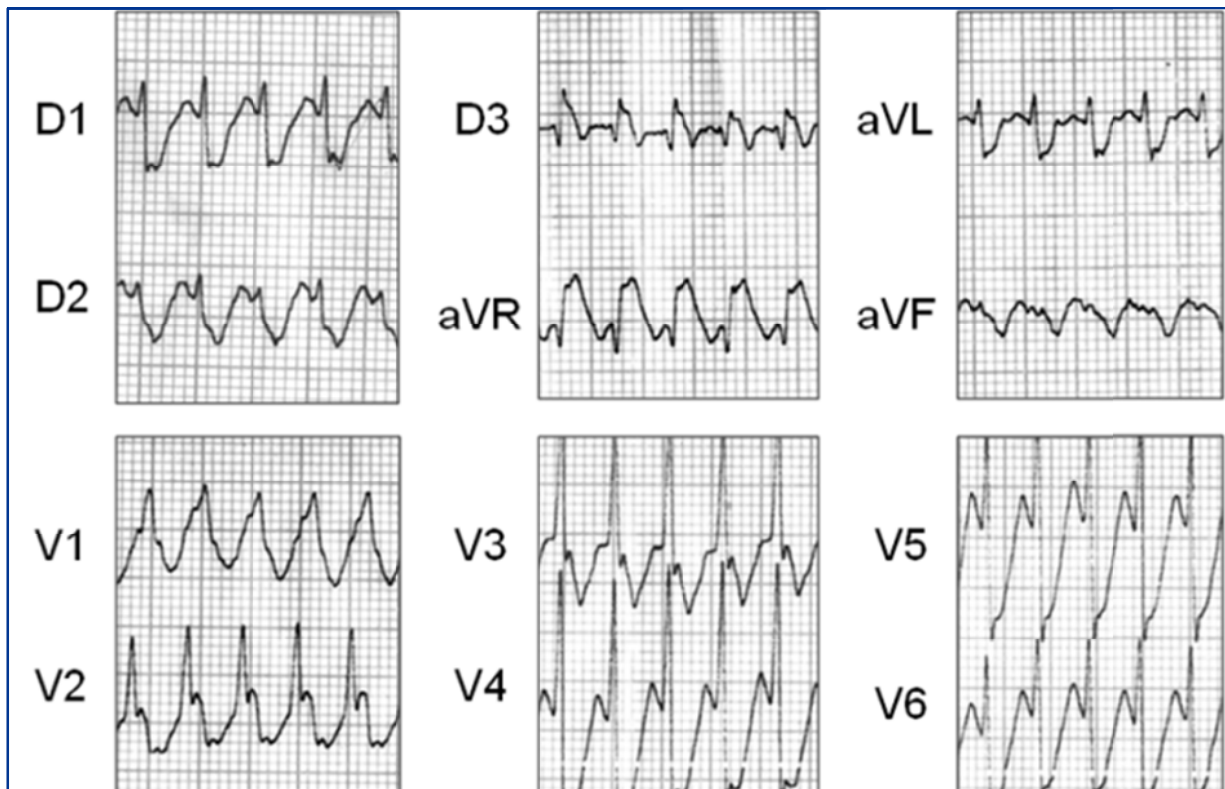
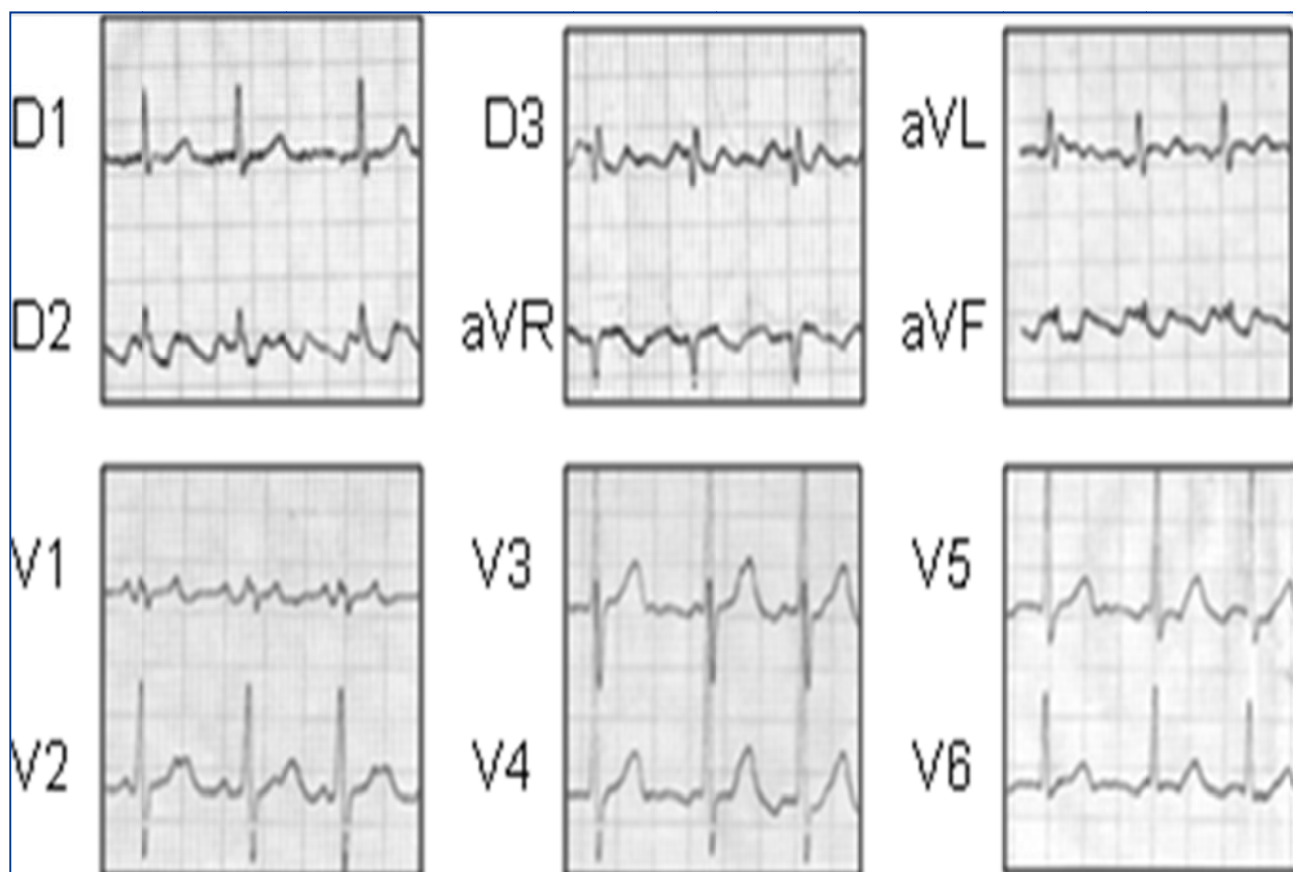


Figura 1. Registro de ECG superficial de 12 derivaciones.

## RESPUESTA

Flutter auricular con conducción 1 a 1; observe en el primer electrocardiograma la frecuencia aproximada de 300 latidos/minuto y la morfología de bloqueo de rama derecha (común en estos casos). Además, la frecuencia de las ondas F coincide con la del intervalo R-R de la taquicardia.



**Figura 2.** Registro de ECG superficial de 12 derivaciones del mismo paciente.

Recibido: 5 de septiembre de 2012.  
Aceptado: 7 de septiembre de 2012.