

Técnica de Takeuchi para síndrome de ALCAPA: un caso interesante

Takeuchi operation in ALCAPA syndrome: an interesting case

Alfredo Mario Naranjo Ugalde, Katia Millaray Rivera Ladino, Gilberto Bermúdez Gutiérrez y Fernando Frías Grishko

Departamento de Cirugía Cardiovascular. Cardiocentro Pediátrico William Soler. La Habana, Cuba.

Correspondencia: Dr. Alfredo Mario Naranjo Ugalde. Cardiocentro William Soler, La Habana, Cuba. Correo electrónico: ladinok@infomed.sld.cu

Las anomalías coronarias tienen una incidencia en la población general de 0,2 a 1,2%; de ellas la más frecuente es el origen anómalo de la coronaria izquierda del tronco de la arteria pulmonar, conocido como ALCAPA (*anomalous left coronary artery from pulmonary artery*). Es una rara anomalía que representa el 0,25 a 0,5% del total de cardiopatías congénitas.

La experiencia lograda en el tratamiento de la transposición de grandes arterias con la movilización y el reimplante coronario, ha permitido aplicar con éxito estas técnicas en la cirugía de esta cardiopatía. El implante de la coronaria izquierda en la aorta es de elección, pero hay un grupo de casos que por sus características anatómicas, resulta difícil la implantación de la coronaria en la aorta, debiendo aplicarse entonces la técnica de Takeuchi.¹

Se presentan imágenes de la técnica de Takeuchi, realizada en un paciente masculino de 16 años de edad portador de Síndrome de ALCAPA.

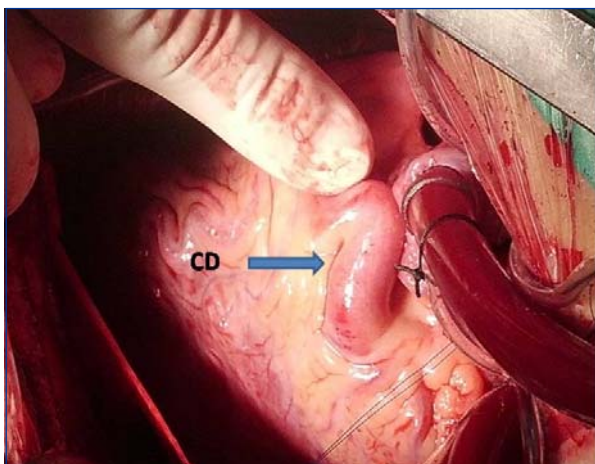


Figura 1. Imagen de la coronaria derecha en su trayecto.

En el acto quirúrgico se encontró una coronaria derecha con trayecto tortuoso, con gran dilatación, cuyo diámetro proximal fue de 9 mm. Figura 1.

Con uso de circulación extracorpórea, a 30 grados Celsius, se aplicó cardioplejia cristaloides en raíz aórtica y directo en ostium coronario izquierdo luego de arteriotomía pulmonar transversal. A pesar de estar la pinza aórtica colocada, ambas cavas cerradas y la raíz de la aorta abierta, se observó gran retorno coronario a través del ostium de la coronaria izquierda en el tronco de la arteria pulmonar (TAP), producto de colaterales provenientes de arterias pericárdicas, lo que explicaría el gran desarrollo de la coronaria derecha, hallazgo realizado por primera vez en nuestro centro en este tipo de anomalía coronaria. Figura 2.

Se realizó una ventana aorto-pulmonar en el seno coronario derecho, cerca del ostium de la

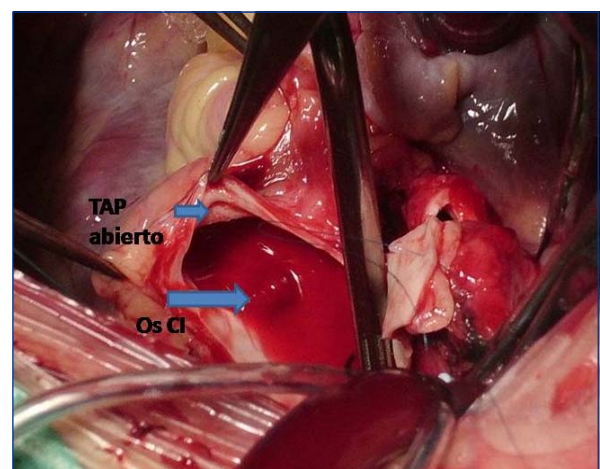


Figura 2. Abundante retorno a través del ostium de la coronaria izquierda. TAP: tronco de la arteria pulmonar; OsCI: ostium de la coronaria derecha.

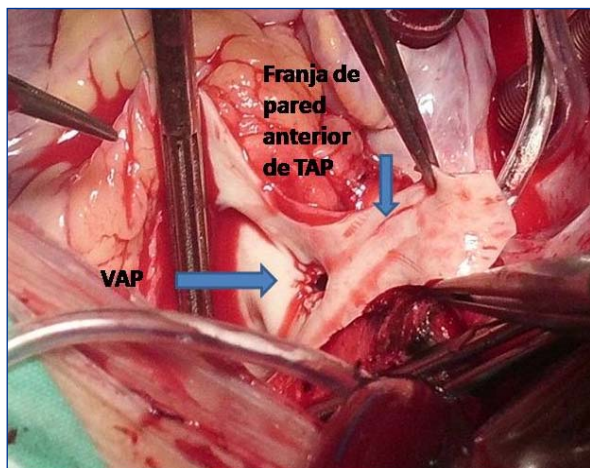


Figura 3. Ventana aorto-pulmonar en el seno coronario derecho. VAP: ventana aortopulmonar; TAP: tronco de la arteria pulmonar.

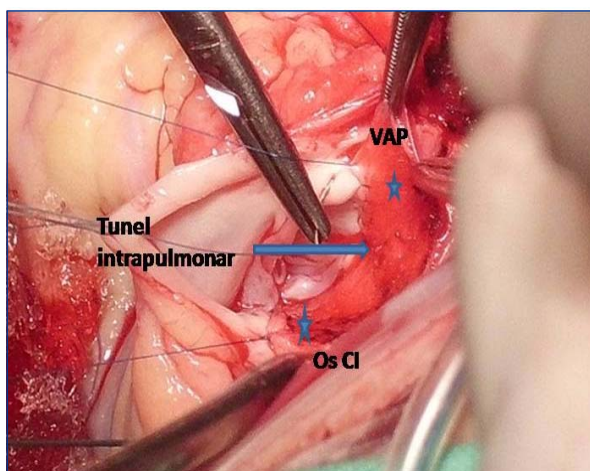


Figura 4. Tunnel intrapulmonar en la pared posterior del TAP. VAP: ventana aorto-pulmonar; OsCi: ostium de la coronaria derecha.

coronaria derecha, de 6 mm de diámetro (Figura 3).

Utilizando una franja de la pared anterior del TAP se construyó un túnel intrapulmonar en la pared posterior de la arteria desde la ventana aorto-pulmonar hasta el ostium de la emergencia de la coronaria izquierda dejando comunicados ambos orificios con el objetivo de alimentar la coronaria con sangre arterial desde la raíz aórtica. Figura 4.

La pared anterior del TAP se reconstruyó con parche de pericardio autólogo tratado con glutaraldehído al 0,6%. El tiempo de pinzamiento aórtico fue de 74 min y se obtuvo entonces ritmo sinusal. El de circulación extracorpórea fue de 121 min.

En este paciente la coronaria izquierda emergía muy superior en el TAP, y al ser este un adolescente, el tamaño de las grandes arterias provocaba que la arteria coronaria izquierda se encontrara a una larga distancia del lugar de su posible implantación en la aorta. Esta disposición arterial genera un alto riesgo de estrés y estenosis de la coronaria izquierda en caso de su reimplantación. La técnica de Takeuchi es una opción quirúrgica para aquellos pacientes con anatomía desfavorable.

REFERENCIAS BIBLIOGRÁFICAS

1. Takeuchi S, Imamura H, Katsumoto K, Hayashi I, Katohgi T, Yozu R, et al. New surgical method for repair of anomalous left coronary artery from pulmonary artery. *J Thorac Cardiovasc Surg.* 1979;78:7-11.

Recibido: 2 de Julio 2012.

Aceptado: 15 de Julio de 2012.