



Haga su diagnóstico

Make your diagnosis

Coordinador: DrC. Roberto Zayas Molina

Servicio de Arritmias y Estimulación Cardíaca. Instituto de Cardiología y Cirugía Cardiovascular. La Habana, Cuba.

INTRODUCCIÓN

Paciente femenina que llega a revisión de marcapasos a su consulta programada; sol refiere palpitaciones ocasionales. En el ECG aparece el trazado que se muestra en la derivación D2.

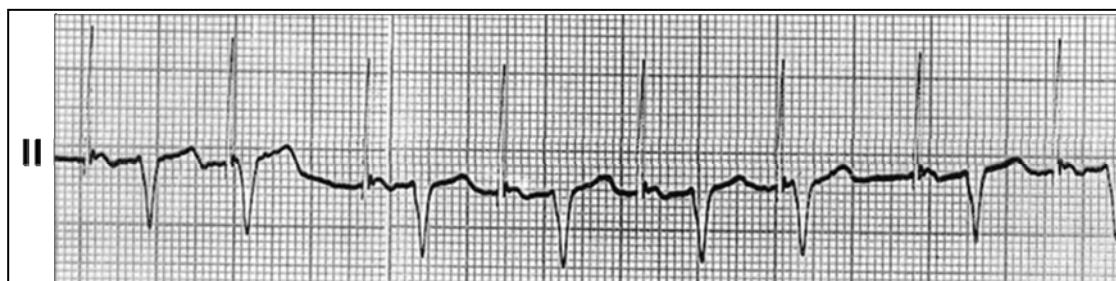


Figura 1. Electrocardiograma

1. ¿Qué opina Ud. del trazado electrocardiográfico?
2. ¿Qué tipo de marcapasos tiene implantado la paciente? (VVI, AAI, VDD, DDD).
3. ¿Sugiere alguna conducta?

Respuesta:

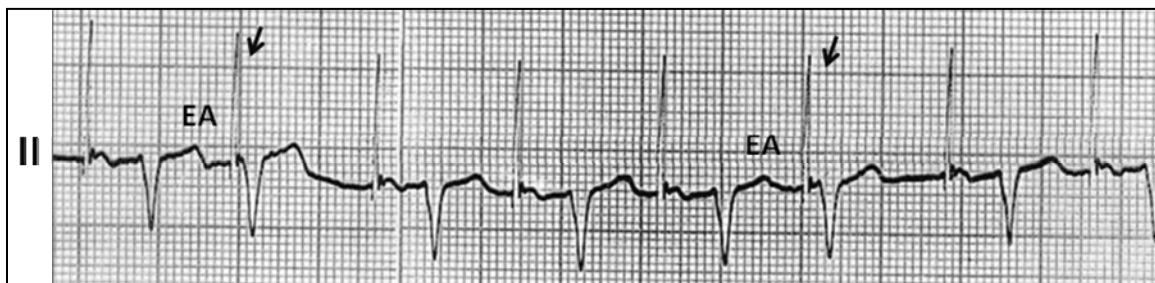


Figura 1. Electrocardiograma

EA: Extrasístole auricular.

Diagnóstico:

Marcapasos AAI con fallo de sensado.

La paciente tiene extrasístoles auriculares (marcados con las letras EA) que el dispositivo no detecta y emite una espiga ulterior. Los extrasístoles se encuentran enmascarados en la onda T del complejo precedente (observe el cambio de morfología de estas ondas T con respecto al resto). El complejo QRS conducido por el extrasístole, coincide con las espigas auriculares relacionadas al fallo (marcadas con las flechas) y dan la falsa impresión de que estimulan al ventrículo. Fijese que la relación de estas espigas con el QRS varía.