

# Haga su diagnóstico

## Make your diagnosis

Roberto Zayas, Ailema Alemán, Joel Coto y Jesús Castro

Instituto de Cardiología y Cirugía Cardiovascular, La Habana, Cuba.

Correspondencia: Dr. Roberto Zayas. Instituto de Cardiología y Cirugía Cardiovascular. La Habana, Cuba. Correo electrónico: rzayas@infomed.sld.cu

### PRESENTACIÓN DEL CASO

Paciente de 28 años de edad con antecedentes de palpitaciones desde la infancia; tiene un corazón aparentemente sano y se le documenta el siguiente trazado en una de las crisis arrítmicas. No recibía fármacos.

¿Cuál es su diagnóstico?

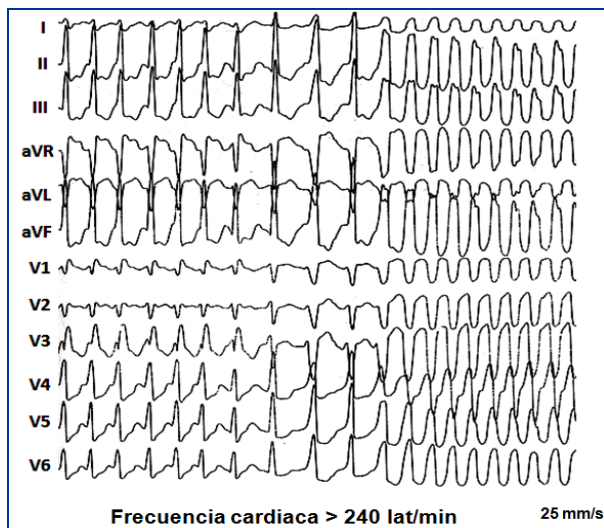


Figura 1. Trazado durante una de las crisis de arritmias.

### RESPUESTA

Taquicardia ortodrómica que degenera en fibrilación auricular con conducción anterógrada por una vía accesoria anterior derecha. La parte inicial del trazado marcada con las letras TO se corresponde con una taquicardia ortodrómica; es posible que la alta frecuencia de la arritmia superior a 200 latidos por minuto, no permita definir las ondas p retrógradas. El paciente, además, tiene varias vías de conducción nodal. Observe que el RR en la zona de taquicardia (TO) no siempre es el mismo. La taquicardia degenera en una fibrilación auricular (FA) con conducción anterógrada por una vía accesoria anterior derecha. Vea próximo trazado.

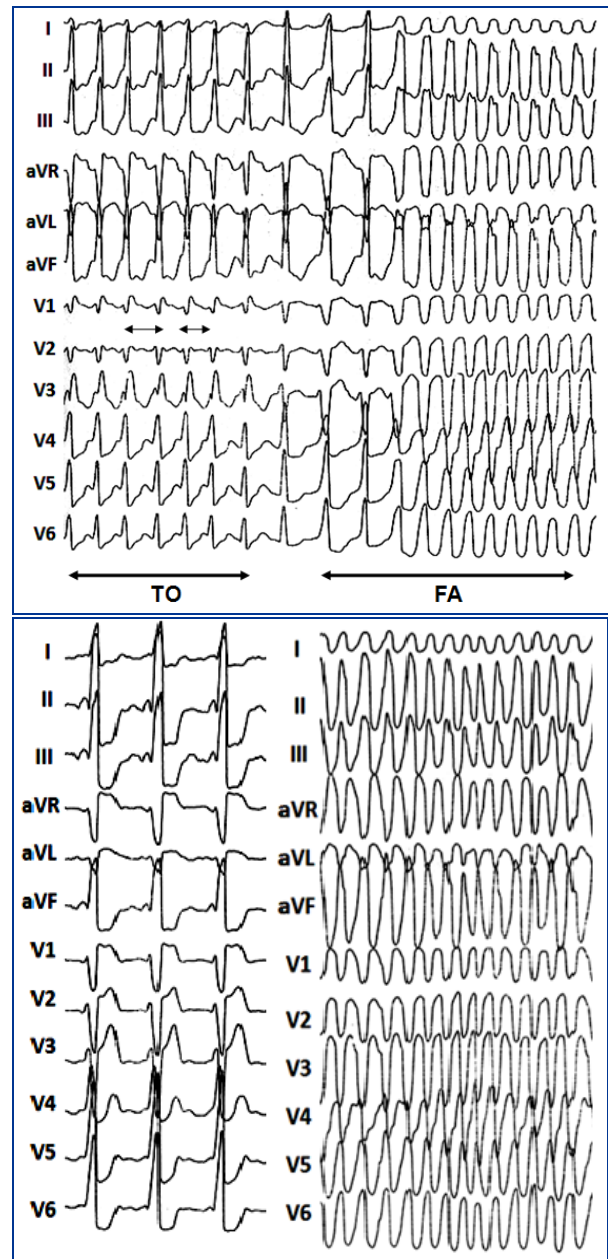


Figura 2. Registros obtenidos durante el estudio electrofisiológico en ritmo sinusal y con la fibrilación auricular. Durante esta arritmia el paciente solo refirió palpitaciones.