



# Validez diagnóstica de los parámetros de deformación miocárdica en el diagnóstico de enfermedad arterial coronaria significativa

## *Diagnostic value of myocardial strain analysis for the detection of significant coronary artery disease*

Juan Valiente-Mustelier<sup>I</sup>, Jany Rodríguez Londres<sup>I</sup>, Raymid García Fernández<sup>I</sup>, Julio Oscar Cabrera Rego<sup>II</sup>, Giselle Coutin Marie<sup>III</sup>, Amel Valiente Turro<sup>IV</sup>

<sup>I</sup> Departamento de Ecocardiografía. Instituto de Cardiología y Cirugía Cardiovascular. La Habana, Cuba.

<sup>II</sup> Hospital Dr. Miguel Enríquez. La Habana, Cuba.

<sup>III</sup> Departamento de Estadísticas del MINSAP. La Habana, Cuba.

<sup>IV</sup> Policlínico Moncada. Plaza de la Revolución, La Habana, Cuba.

### RESUMEN

- Introducción** La deformación miocárdica, una nueva técnica derivada del Doppler Tisular, surge como necesidad de perfeccionar el análisis segmentario de la función contráctil del corazón basado en imágenes de alta resolución.
- Objetivos** Determinar la validez diagnóstica de diversos parámetros de deformación miocárdica en la detección de enfermedad arterial coronaria significativa según coronariografía invasiva, en pacientes con clínica sugestiva de cardiopatía isquémica.
- Método** Se realizó un estudio observacional descriptivo y transversal en el periodo comprendido entre septiembre de 2008 a agosto de 2009. Se incluyeron un total de 50 pacientes con indicación de coronariografía invasiva y previa realización de ecocardiograma transtorácico para evaluar la deformación longitudinal de los diferentes segmentos del ventrículo izquierdo, y se excluyeron aquellos con irrigación dual para evitar falsos positivos. Se calculó la sensibilidad, especificidad, valor predictivo positivo y negativo y el área bajo la curva ROC.
- Resultados** La deformación pico mostró alta sensibilidad (90,1%) y valor predictivo negativo (90,3%), mientras que el índice postsistólico tuvo mayor especificidad (95,1%) y valor predictivo positivo (89,5%), con área bajo la curva ROC de 0,82.
- Conclusiones** El estudio de la deformación miocárdica por doppler de tejidos tiene una adecuada validez diagnóstica para la detección de enfermedad coronaria significativa en pacientes con angina estable.

**Palabras clave:** Deformación pico, deformación sistólica, índice postsistólico, enfermedad arterial coronaria, utilidad diagnóstica.

### ABSTRACT

- Introduction** Myocardial strain, a new derived technique of the tissue Doppler, arises as a need to perfect the segmental analysis of the contractile function of the heart based on images of high resolution.
- Objective** To determine the utility of myocardial strain as a non invasive method for the diagnosis of significant coronary artery disease by invasive coronary angiography in patients with high suspicious of coronary artery disease.
- Method** A prospective descriptive and cross-sectional study was conducted between September 2008 and August 2009. We included 50 patients who underwent invasive coronary angiography, with previous transthoracic echocardiography exam to assess the longitudinal strain of the different segments of the left ventricle, excluding those with dual irrigation to avoid false positives. We determined sensitivity, specificity, positive and negative predictive value, as well as the area under the curve ROC for the different myocardial strain parameters in the detection of significant coronary artery disease.
- Results** The peak strain showed high sensitivity (90,1%) and negative predictive value (90,3%) while the postsystolic strain index had a higher specificity (95,1%) and positive predictive value (89,5%), with an area under the curve (ROC) of 0,82.
- Conclusions** The myocardial strain analysis by tissue Doppler image has an adequate diagnostic value for the detection of significant coronary artery disease in patient with chronic stable angina.

**Key words:** Peak strain, systolic strain, postsystolic strain index, coronary artery disease.

Correspondencia: Dr. Juan Valiente Mustelier. Instituto de Cardiología y Cirugía Cardiovascular, Calle 17 / A y Paseo, Nro. 702, Vedado, Plaza de La Revolución, La Habana, Cuba, CP: 10400. Correo electrónico: jvalient@infomed.sld.cu

## INTRODUCCIÓN

La mortalidad en Cuba por cardiopatía isquémica en el 2009 y 2010 fue de 138,4 y 146,3 respectivamente por cada 100 000 habitantes, cifra que ha ido en ascenso, por lo que la mejor estrategia será la inversión en iniciativas de prevención y la implementación de nuevas técnicas que permitan detectar precozmente alguna señal de daño miocárdico.<sup>1</sup> A menudo, la detección de isquemia sobre la base del deterioro de la función sistólica regional es difícil debido a que otros factores (falta de uniformidad en la contracción entre diferentes segmentos, el efecto de arrastre, agentes farmacológicos o bien variaciones en las condiciones de carga), pueden provocar una disminución en la deformación sistólica regional.<sup>2-4</sup> Por eso es que surge la necesidad de crear y perfeccionar nuevas técnicas de Doppler aplicadas al músculo, que permitan un análisis segmentario de la función contráctil del corazón, basadas en imágenes de alta resolución que ofrezcan una mayor sensibilidad y especificidad.<sup>5-8</sup> Desarrollos recientes en esta técnica han permitido crear dos parámetros que reflejan las propiedades de deformación de la fibra miocárdica: el *Strain* o deformación regional ( $\epsilon$ ) y el *Strain Rate* o velocidad de deformación. La deformación miocárdica se define como la transformación que sufre el miocardio durante un ciclo cardiaco, al ser aplicada sobre él una fuerza o estrés. Puede ser en sentido del acortamiento (negativa) o elongación (positiva) en relación con la longitud original, siendo una función de distancia y expresándose en por ciento (Figura 1).<sup>9-11</sup>

Diversos reportes han hecho referencia a su utilidad en la identificación de afección subclínica en entidades como las miocardiopatías, afecciones valvulares, en la función auricular, en las técnicas de estrés y en la valoración de viabilidad.<sup>12-16</sup> En pacientes con sospecha de infarto de miocardio, puede diferenciar el músculo normal del necrosado.<sup>13</sup>

Kukulski y colaboradores fueron los primeros autores en describir dichas variables como método para detectar isquemia inducida en una población, creando un nuevo parámetro al que denominaron índice postsistólico (PSI) con mayor sensibilidad (95%) y especificidad (89%) para cuantificar cambios sistólicos y postsistólicos inducidos por isquemia aguda en un segmento miocárdico normal o con isquemia crónica basal.<sup>17</sup> Ante tales evidencias nos planteamos el siguiente problema científico: ¿Podrán los parámetros de deformación miocárdica detectar la presencia de enfermedad coronaria significativa (ECS) en pacientes con alta sospecha de enfermedad arterial coronaria? El propósito de esta

investigación radica en evaluar la utilidad diagnóstica del estudio mediante ecocardiografía de parámetros de deformación miocárdica, para el diagnóstico no invasivo de las alteraciones de la mecánica cardiaca producidas por la ECS.

## MÉTODOS

Se realizó un estudio observacional descriptivo y transversal en el Instituto de Cardiología y Cirugía Cardiovascular, que incluyó un total de 50 pacientes menores de 65 años incluidos de forma consecutiva, con angina estable e indicación de coronariografía invasiva en el período comprendido entre septiembre de 2008 a agosto de 2009.

### Criterios de exclusión

No aptos para participar en el estudio, pacientes con: infarto del miocardio, hipertrofia ventricular, arritmias cardiacas, miocardiopatías, ventana acústica subóptima, trastornos de la conducción, afectaciones valvulares y disfunción sistólica del ventrículo izquierdo.

### Diseño del estudio

Los pacientes brindaron previamente su consentimiento informado por escrito para realizarse el estudio, y este se efectuó conforme a las reglamentaciones y principios éticos existentes para la investigación en humanos y estudios clínicos. Se realizó un ecocardiograma transtorácico basal para identificar criterios de exclusión y realizar la adquisición de los parámetros de deformación miocárdica. Se realizó la angiografía coronaria invasiva usando la técnica estándar, se consideró enfermedad coronaria significativa (ECS) a la presencia de una estenosis  $\geq 50\%$ , de alguna de las arterias coronarias epicárdicas. La extensión de la ECS fue cuantificada usando el número de vasos con estenosis  $\geq 50\%$ .

### Adquisición de los parámetros ecocardiográficos

Los exámenes ecocardiográficos se realizaron en un Equipo Philips iE33 2006, versión 3.0.1.420 con transductor S5-1 con arreglo de fase de 1,3 a 3,6 MHz provisto de imagen armónica y fueron realizados por dos observadores con nivel III de experiencia de la Sociedad Americana de Ecocardiografía. La variabilidad interobservador para las determinaciones de la deformación, se calculó como la desviación estándar de las diferencias de las mediciones de los dos observadores independientes, ciegos a los datos de los pacientes y la variabilidad intraobservador de la desviación

estándar de las diferencias entre un primer y segundo análisis, para un mismo observador.

La variabilidad interobservador e intraobservador fue de un 3,8% y 4% para las determinaciones de la deformación miocárdica.

Los exámenes se ejecutaron con el paciente en decúbito lateral izquierdo, se tomaron 5 medidas como promedio y se almacenaron digitalmente para su análisis. La adquisición de los parámetros de deformación miocárdica se realizaron en las vistas de 4 y 2 cámaras apicales para permitir evaluar la deformación longitudinal de los segmentos basal y medio de la pared anterior correspondiente a la arteria descendente anterior; segmentos basal y medio de la pared inferior para la arteria coronaria derecha y segmento basal de la pared lateral para la arteria circunfleja de acuerdo con la distribución para 17 segmentos del ventrículo izquierdo por la Sociedad Americana de Ecocardiografía.<sup>18</sup> Se excluyeron los segmentos con irrigación dual para evitar falsos positivos. El dato primario se analizó offline mediante el programa *SQ Lab* (cuantificación de deformación) provisto por Philips. Se realizaron las mediciones en las curvas de deformación mediante el trazo de una línea de modo M curvo en los segmentos a explorar tratando de mantener dicha línea dentro del miocardio durante todo el ciclo cardíaco. Se determinaron tres parámetros fundamentales de deformación longitudinal: 1) deformación sistólica: valor sistólico máximo negativo obtenido en la curva antes del cierre aórtico; 2) deformación pico: máximo valor sistólico negativo obtenido en el intervalo RR y 3) índice postsistólico: diferencia entre la deformación pico y la deformación al final de la sístole dividido entre la deformación pico. Para cada uno de los parámetros de deformación miocárdica, se tomaron los valores de corte para considerar la deformación miocárdica pico longitudinal, sistólica e índice postsistólico como normal o disminuida referidos en la bibliografía consultada.<sup>17,19</sup>

### Análisis estadístico

Las variables continuas se expresaron en valores medios y desviación estándar y las categóricas en números absolutos y porcentaje. Se realizó un análisis univariado mediante la prueba chi para las variables categóricas y la t de Student para las variables continuas. Se determinó asociación significativa si  $p < 0,05$ . Para evaluar la exactitud diagnóstica se determinó la sensibilidad (probabilidad de clasificar correctamente a un individuo enfermo), como el parámetro de desempeño fundamental, siempre que no existiera una diferencia significativa con la especificidad

(probabilidad de clasificar correctamente a un individuo sano); además, se calcularon los valores predictivos positivo y negativo con el programa Epidat 3.1, los valores predictivos positivo (VPP) y negativo (VPN), así como el área bajo la curva ROC para cada uno de los parámetros de deformación miocárdica en la detección de ECS.

## RESULTADOS

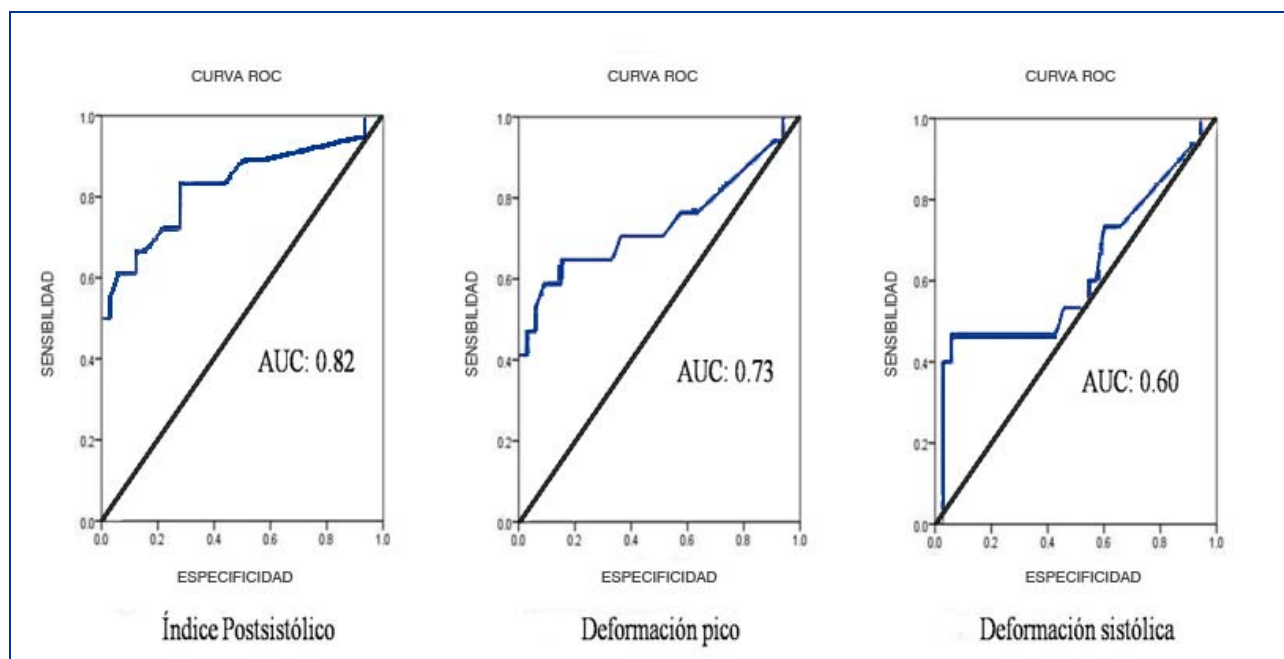
Se incluyeron un total de 50 pacientes, edad media de  $56,6 \pm 7,7$  años, 27 (54%) del sexo masculino, 17 (34%) con arterias coronarias angiográficamente normales que consideramos como grupo control, 13 (26%) con un solo vaso enfermo y 12 (24 %) con enfermedad multivaso. Los pacientes con ECS mostraron diferencias significativas en cuanto a la edad, el sexo masculino, la dislipidemia y la DM (Tabla 1).

En relación con los segmentos correspondientes a la arteria coronaria derecha, la deformación pico mostró una alta sensibilidad (100%) y VPN (100%) para diagnosticar presencia de lesión significativa en comparación con los demás parámetros; mientras que el PSI mostró una especificidad (87%), VPP (71,5%) y exactitud diagnóstica superior con un área bajo la curva de 0,81, para un valor de corte de 0,25 (Tabla 2).

Por otra lado, en el segmento basal de la pared lateral que representa la arteria circunfleja, la deformación pico mostró una mayor sensibilidad y VPN (91,5% y 90,5% respectivamente), mientras que el PSI fue más específico (96,5%) y con VPP mayor (95%), y ser nuevamente, el de mayor exactitud para el diagnóstico de ECS con un área bajo la curva de 0,86 (Tabla 2). En los segmentos basales y medio de la pared anterior correspondientes a la arteria descendente anterior, los parámetros de deformación mostraron una validez diagnóstica similar a los segmentos previamente analizados. La deformación pico mostró los valores más elevados de sensibilidad (84,5%) y VPN (85,2%), mientras que el PSI fue mucho más específico y con un VPP mayor (98,5% y 95,7% respectivamente). Este último coincidió de

**Tabla 1.** Características clínicas según presencia de ECS

Variables.	ECS n=33	ACN n=17	p*
Edad (años)	58,4±5,1	53,0±10,5	0,018*
Sexo Masculino n (%)	22 (66,7 %)	5 (29,4 %)	0,013*
Femenino n (%)	11 (33,3 %)	12 (70,6 %)	
Tabaquismo n (%)	22 (66,7%)	8 (47,1 %)	0,150
HTA n (%)	26 (84,3 %)	13 (70,8 %)	0,560
Dislipidemia n (%)	16 (48,5 %)	3 (17,6 %)	0,032*
D.M n (%)	9 (27,3 %)	0 (0,0 %)	0,015*
Obesidad n (%)	7 (21,2 %)	8 (47,1 %)	0,060



**Figura 1.** Validez diagnóstica según curva ROC para los parámetros de deformación longitudinal en la identificación de segmentos isquémicos por ECS.

**Tabla 2.** Validez diagnóstica de los parámetros de deformación longitudinal para cada uno de los segmentos evaluados

Variables	Pared inferior basal-media (Coronaria Derecha)			Pared lateral basal (Circunfleja)			Pared anterior basal-media (Descendente Anterior)		
	$\epsilon$ sist. <9 cm/seg	$\epsilon$ pico	PSI $\geq 0,25$	$\epsilon$ sist. <11 cm/seg	$\epsilon$ pico	PSI $\geq 0,25$	$\epsilon$ sist. <12 cm/seg	$\epsilon$ pico	PSI $\geq 0,25$
Sensibilidad (%)	87,0	100,0	70,5	87,5	91,5	75,0	75,0	84,5	65,8
Especificidad (%)	70,0	59,5	87,0	46,5	53,5	96,5	46,5	58,0	98,5
VPP (%)	62,0	59,0	71,5	40,0	45,0	95,0	55,5	59,5	95,7
VPN (%)	90,5	100,0	82,5	85,0	90,5	88,5	62,5	85,2	76,2
AUC (%)	0,75	0,79	0,81	0,64	0,70	0,86	0,58	0,71	0,80

PA: presión arterial; PAS: presión arterial sistólica; PE: prueba de esfuerzo;  $\epsilon$  Sist.: Deformación sistólica;  $\epsilon$  pico: deformación pico; PSI: Índice postsistólico, VPP: Valor predictivo positivo; VPN: Valor predictivo negativo; AUC: Área bajo la curva ROC.

**Tabla 3.** Validez diagnóstica del índice postsistólico  $>0,25$  en la detección de ECS según el número de vasos afectados

Variables	Lesión de un vaso	Lesión de dos vasos	Lesión multivaso
Sensibilidad (%)	53,9	62,5	72,7
Especificidad (%)	92,2	94,1	100
VPP (%)	63,6	83,3	100
VPN (%)	88,7	84,2	85,0
AUC	0,76	0,83	0,92

VPP: Valor predictivo positivo, VPN: Valor predictivo negativo, AUC: Área bajo la curva ROC.

nuevo, en ser el parámetro de deformación con mayor exactitud diagnóstica con un área bajo la curva de 0,80 (Tabla 2).

Al analizar los parámetros de deformación de forma global, los resultados fueron muy similares a los encontrados por arteria. La deformación pico fue el parámetro más sensible (90,1%) y el PSI el más específico (95,1%). De todas las variables estudiadas, el índice postsistólico mostró la mayor exactitud diagnóstica por arteria y de forma global, con un área bajo la curva de 0,82 (Figura 1).

Es apreciable la utilidad del PSI para la detección de ECS, con una relación directamente proporcional a la severidad de la ECS, número de vasos enfermos, mostrando una especificidad y VPP del 100% en la enfermedad multivaso, así como un área bajo la curva de 0,92, para el valor de corte de 0,25 (Tabla 3).

## DISCUSION

Herbots y colaboradores demostraron que los parámetros de deformación pueden modificarse con diversos factores como la frecuencia cardíaca, el índice de masa corporal, el género, la edad, entre otros. El más significativo resultó ser la edad, con una relación inversamente proporcional.<sup>21</sup> Por tal razón, la población que se estudió fue menor de 65 años. En nuestro estudio, la deformación pico fue el parámetro más sensible para la detección de isquemia en los segmentos correspondientes a las grandes arterias y con mayor VPN, comparable con otros medios diagnósticos no invasivos como la tomografía com-

putarizada multicorte, que exhibe valores muy similares (sensibilidad: 98% VPN: 99%).<sup>22</sup>

Kukulski y colaboradores fueron los primeros en describir las mediciones de la deformación pico y la velocidad de deformación como método para detectar isquemia inducida en una población. En uno de sus estudios compararon las variaciones de la velocidad del doppler tisular, la deformación y la velocidad de deformación en 61 pacientes con angina estable antes, durante y después del procedimiento de angioplastia, demostrando la superioridad de los parámetros de deformación sobre la velocidad del doppler tisular.<sup>23</sup> Otro punto importante en el presente estudio fue el PSI, que se comportó con una alta especificidad y VPP en todos los territorios explorados, tanto en la enfermedad de un vaso como en lesiones concomitantes de dos y tres vasos. Este parámetro demuestra su capacidad para cuantificar los cambios sistólicos y postsistólicos inducidos por la isquemia en un miocardio con contractilidad normal o con alteración de la misma en reposo, porque en él se engloban las alteraciones subclínicas tanto en la contracción como en la relajación local del miocardio.

En un estudio más reciente que evaluó la deformación miocárdica mediante *speckle-tracking*, Tsai y colaboradores reportaron un incremento significativo del PSI en pacientes con ECS en comparación con aquellos con arterias coronarias angiográficamente normales (OR=4,13 [1,91-10,08],  $p < 0,001$ ), con un área bajo la curva de 0,763, sensibilidad de 70,8 % y especificidad de 68,5 %.<sup>24</sup>

La identificación y cuantificación de las variaciones de la deformación miocárdica puede servir como un valioso medio diagnóstico no invasivo de la enfermedad isquémica coronaria. El método de adquisición es totalmente seguro, repetible y no invasivo para el paciente. Dichos parámetros podrían realizar un diagnóstico temprano de la disfunción regional provocada por la isquemia regional.<sup>13,18</sup> Por todas estas razones sería recomendable recurrir a su uso en la práctica diaria como un elemento adicional en el diagnóstico diferencial de la cardiopatía isquémica. El estudio tiene limitaciones pues la evaluación de la deformación miocárdica es derivado en esta investigación del doppler tisular con las conocidas limitaciones del mismo como son la ángulo dependencia, lo que hizo imposible evaluar los segmentos más apicales y el fenómeno de arrastre de los segmentos vecinos a los evaluados. En la actualidad, el análisis de estos parámetros mediante la técnica de *speckle tracking* son más exactos y libres de las limitaciones antes mencionadas.

## CONCLUSIONES

La deformación miocárdica evaluada por doppler de tejidos muestra adecuada validez y exactitud diagnóstica para la detección de enfermedad coronaria significativa en pacientes con angina estable crónica.

## REFERENCIAS BIBLIOGRÁFICAS

1. Oficina Nacional de Estadísticas e Información. Anuario Estadístico de Cuba 2010. La Habana 2011. ISSN 0574-6132.
2. Feigenbaum H. Historia de la Ecocardiografía. En: Feigenbaum H. Ecocardiografía 6ta Edición. Madrid, España: Editorial médica Panamericana, 2005, p. 2.
3. Hashimoto I, Li X, Hejmadi A, Jones M, Zetts AD, Sahn DJ. Myocardial strain rate is a superior method for evaluation of left ventricular subendocardial function compared with tissue Doppler imaging. J Am Coll Cardiol. 2003;42:1574-1583.
4. Weidemann F. Sequential changes of myocardial function during acute myocardial infarction, in the early and chronic phase after coronary intervention described by ultrasonic strain rate imaging. J Am Soc Echocardiogr. 2006;19:839-847.
5. Urheim S, Edvardsen T, Torp H, Angelsen B, Smiseth OA. Myocardial strain by Doppler echocardiography: validation of a new method to quantify regional myocardial function. Circulation. 2000;102:1158-1164.
6. Marwick T. Measurement of Strain and Strain Rate by Echocardiography. Ready for Prime Time? J Am Coll Cardiol. 2006;47:1313-1327.
7. Gilman G, Khandheria B, Hagen M, Abraham T, Seward J, Belohlavek M. Strain Rate and Strain: A Step-by-step Approach to Image and Data Acquisition. J Am Soc Echocardiogr. 2004;121:256-299.
8. Urheim S, Cauduro S, Frantz R, McGoon M, Belohlavek M, Green T, et al. Relation of tissue displacement and strain to invasively determined right ventricular stroke volume. Am J Cardiol. 2005;96:1173-1178.
9. Skulstad H, Urheim S, Edvardsen T, Andersen K, Lyseggen E, Vartdal T. Grading of Myocardial Dysfunction by Tissue Doppler Echocardiography. J Am Coll Cardiol. 2006;47:1672-1673.
10. Sutherland G, Di Salvo G, Claus P, D'hooge J, Bijnens B. Strain and Strain Rate Imaging: A New Clinical Approach to Quantifying Regional Myocardial Function. J Am Soc Echocardiogr. 2003;42:425-435.
11. Abraham T, D'hooge J, Di Salvo G, Claus P. Role of Tissue Doppler and Strain Echocardiography in Current Clinical Practice. Circulation. 2007;116:2597-2609.
12. Velasco del Castillo S, Aguilar Torres R y Paré Bardera J. Actualización en técnicas de imagen cardíaca: ecocardiografía, resonancia magnética en cardiología y tomografía computarizada con multidetectores. Rev Esp Cardiol. 2009;62:129-150.
13. Sirbu C, Herbots L, D'Hooge J, Claus P, Marciniak A, Langeland T, et al. Feasibility of strain and strain rate imaging for the assessment of regional left atrial deformation: a study in normal subjects. Eur J Echocardiogr 2006; 7:199-208.
14. Kjaergaard J, Sogaard P, Hassager C. Right ventricular strain in pulmonary embolism by Doppler tissue echocardiography. J Am Soc Echocardiogr. 2004;17:1210-1212.
15. Sengupta P, Mehta V, Arora R, Mohan JC, Khandheria BK. Quantification of regional nonuniformity and paradoxical intramural mechanics in hypertrophic cardiomyopathy by high frame rate ultrasound myocardial strain mapping. J Am Soc Echocardiogr. 2005;18:737-742.

16. Kato TS, Noda A, Izawa H. Discrimination of nonobstructive hypertrophic cardiomyopathy from hypertensive left ventricular hypertrophy on the basis of strain rate imaging by tissue Doppler ultrasonography. *Circulation*. 2004;110:3808-3814.
17. Kukulski T, Jamal F, Herbots L, D'hooge J, Bijmens B, Hatle L, et al. Identification of acutely ischemic myocardium using ultrasonic strain measurements. A clinical study in patients undergoing coronary angioplasty. *J Am Coll Cardiol*. 2003;41:810-817.
18. Cerqueira MD, Weissman NJ, Dilsizian V. American Heart Association Writing Group on Myocardial Segmentation and Registration for Cardiac Imaging. Standardized myocardial segmentation and nomenclature for tomographic imaging of the heart: A statement for healthcare professionals from the Cardiac Imaging Committee of the Council on Clinical Cardiology of the American Heart Association. *Circulation*. 2002;105:539-542.
19. Ping Sun J, Popovic Z, Greenberg N, Fang Xu X, Asher C, Stewart W, et al. Noninvasive quantification of regional myocardial function using Doppler derived Velocity, Displacement, Strain Rate, and Strain in healthy volunteers: Effects of aging. *J Am Soc Echocardiogr*. 2004;17:132-138.
20. Ohara Y, Furuno T, Takahashi T, Hosokawa S, Hiasa Y. Ultrasonic strain versus coronary flow velocity pattern for predicting regional wall motion recovery after primary coronary intervention for acute myocardial infarction. *J Am Soc Echocardiogr*. 2008;21:1369-1374.
21. Herbots L, Skulstad H, Urheim S, Edvardsen T, Andersen K. Quantification of regional myocardial deformation. Normal characteristics and clinical use in ischaemic heart disease. En: Sutherland G. *Doppler Myocardial Imaging textbook*. First Edition. BSWK-Hasselt, Belgium, 2006; pp.154-186.
22. Mendoza V, Llerena LR, Llerena LD, Rodríguez L, Milián V, Linares R, et al. Coronariografía por tomografía de 64 cortes. Precisión diagnóstica según puntaje de calcio y frecuencia cardiaca. *Rev Argent Cardiol*. 2007;75:272-278.
23. Kukulski T, Jamal F, D'hooge J, Bijmens B, Scheerder I, Sutherland G. Acute changes in systolic and diastolic events during clinical coronary angioplasty: A comparison of regional velocity, strain rate and strain measurement. *J Am Soc Echocardiogr*. 2002;15:328-358.
24. Tsai WC, Liu YW, Huang YY, Lin CC, Lee CH, Tsai LM. Diagnostic Value of Segmental Longitudinal Strain by Automated Function Imaging in Coronary Artery Disease without Left Ventricular Dysfunction. *J Am Soc Echocardiogr*. 2010;23:1183-1189.

Recibido: 22 de enero 2012.

Aceptado: 21 de febrero de 2012.