



Artículo original

Características clínicas, ecocardiográficas y hemodinámicas de pacientes tratados mediante valvuloplastia mitral percutánea y resultados inmediatos

Clinical, Echocardiographic, and Hemodynamic Characteristics of Patients Treated by Percutaneous Mitral Valvuloplasty and Immediate Results

Daysi Luperon Loforte,¹ Arletys Caridad Pita Valdés,¹ Suilbert Rodríguez Blanco,¹ Susel Quesada Peña,¹ Juan Adolfo Prohías Martínez,¹ Alain Gutiérrez López¹

¹ Hospital Clínico Quirúrgico Hermanos Ameijeiras, Cuba

Resumen

Introducción: La estenosis valvular mitral constituye una complicación de la fiebre reumática. El tratamiento percutáneo constituye la técnica de elección.

Objetivo: Determinar las características clínicas, ecocardiográficas y hemodinámicas de pacientes tratados con valvuloplastia mitral percutánea y sus resultados inmediatos.

Método: Se realizó un estudio longitudinal retrospectivo en 49 pacientes con diagnóstico de estenosis valvular mitral reumática, tratados mediante valvuloplastia mitral percutánea. Servicio de Cardiología. Hospital Clínico Quirúrgico "Hermanos Ameijeiras". Periodo: mayo 2010 - mayo 2019.

Resultados: Antes del procedimiento, se constató media de área valvular igual a $0,85 \text{ cm}^2 \pm 0,26$; y cifras elevadas de los gradientes transvalvulares y de presiones sistólica y media en tronco de la arteria pulmonar y de la aurícula izquierda. Posterior a la intervención, aumentó la media del área valvular y se redujo el resto de las mediciones de forma significativa ($p < 0,001$). Las complicaciones se presentaron en 12 pacientes (24,49 %). La intervención se consideró exitosa en 37 casos (75,5%).

Conclusiones: Se concluye que la valvuloplastia mitral percutánea, a pesar de presentarse la insuficiencia mitral como complicación más frecuente en los casos estudiados, es un proceder exitoso en pacientes con puntaje de Wilkins menor de 10, expresado en el aumento del área valvular mitral con mejoría inmediata de presiones y gradientes pos proceder que conlleva al alivio de los síntomas del paciente.

Palabras Clave: estenosis de la válvula mitral, cardiopatía reumática, valvuloplastia mitral

Abstract

Introduction: Mitral valve stenosis is a complication of rheumatic fever; percutaneous treatment is the technique of choice.

Objective: To determine the echocardiographic and hemodynamic clinical characteristics in patients treated with percutaneous mitral valvuloplasty and its immediate results.

Method: Retrospective longitudinal study in 49 patients diagnosed with rheumatic mitral valve stenosis, treated by means of percutaneous mitral valvuloplasty. Cardiology Service. "Hermanos Ameijeiras" Surgical Clinical Hospital. Period: May 2010 - May 2019. **Results:** Before the procedure, a mean valve area was equal to $0,85 \text{ cm}^2 \pm 0,26$; and high levels of transvalvular gradients and systolic and mean pressures in the pulmonary artery and left atrium. After the intervention, the mean valve area increased and the rest of the measurements were significantly reduced ($p < 0,001$). Complications occurred in 12 patients (24,49 %). The intervention was considered successful in 37 cases (75,5 %).

Conclusions: It is concluded that percutaneous mitral valvuloplasty, despite presenting mitral regurgitation as the most frequent complication in the cases studied, is a successful procedure in patients with a Wilkins score less than 10, expressed in the increase of the mitral valve area with immediate improvement of post-proceeding pressures and gradients that lead to relief of the patient's symptoms.

Key Words: mitral valve stenosis, rheumatic heart disease

Introducción

La fiebre reumática es la causa más importante de enfermedad cardíaca adquirida en niños y adultos jóvenes. Con frecuencia inicia con una infección faríngea causada por un estreptococo b-hemolítico del grupo A (EGA), a la que sigue un período de latencia de entre 2 y 3 semanas, transcurridas las cuales los pacientes desarrollan inflamación aguda del corazón, articulaciones, piel, tejido subcutáneo y el sistema nervioso central. 1

La fiebre reumática es una enfermedad del tejido conjuntivo que produce secuelas crónicas como la cardiopatía reumática. Sus efectos destructivos sobre las válvulas cardíacas provocan graves alteraciones hemodinámicas y conducen a la insuficiencia cardíaca, así como a otras complicaciones. El médico francés Ernst-Charles Lasègue en 1884 expresó: «Los anatomopatólogos saben desde hace mucho tiempo que la fiebre reumática lame las articulaciones, pero muerde el corazón». Casi todos los casos de fiebre reumática y de cardiopatía reumática, así como las muertes asociadas a los mismos, son prevenibles. 1

La incidencia de la complicación de la fiebre reumática con carditis depende de la edad del paciente. Se ha señalado que durante el primer episodio de fiebre reumática afecta al 90-92 % de los niños menores de 3 años, al 50 % de los niños de entre 3 y 6 años, al 32 % de los adolescentes de entre 14 y 17 años y solamente al 15 % de los adultos. 1

Los síntomas y signos de la carditis dependen de si se encuentran afectados el pericardio, el miocardio o las válvulas cardíacas; es más frecuente la afectación de la válvula mitral, provocando su estenosis, insuficiencia o doble lesión valvular. 1

La estenosis valvular mitral (EVM) es habitualmente una complicación tardía de la fiebre reumática, la cual constituye su causa más frecuente. 1-4 La EVM se caracteriza por la afectación del aparato valvular y ocasionalmente del aparato subvalvular mitral, que obstruye progresivamente el flujo de la sangre desde la aurícula izquierda al ventrículo izquierdo. 1 La progresión de la enfermedad no tratada puede conducir a la aparición de síntomas significativos como disnea y fatiga. Las arritmias auriculares son formas frecuentes de presentación de la enfermedad. 5

La estenosis valvular mitral se presenta con elevada morbilidad y mortalidad en el mundo. 6-8 En Cuba, a pesar de los logros alcanzados en la prevención y diagnóstico de la cardiopatía reumática y sus secuelas, la EVM continúa siendo un problema de salud importante. En el año 2019, según datos del anuario Estadístico del Ministerio de Salud Pública, 114 pacientes fallecieron debido a enfermedades reumáticas crónicas del corazón, para una tasa de 1,0 fallecidos por

100000 habitantes. 9

Una vez que han aparecido los síntomas, la EVM tiende a progresar de forma inexorable en la mayoría de los casos; 10 la incapacidad funcional que genera, hace aconsejable definir el tratamiento quirúrgico o de intervencionismo percutáneo. 3,4, 11-13

Aunque el tratamiento médico puede aliviar los síntomas, este no mejora la obstrucción del flujo. El desarrollo de la valvuloplastia mitral percutánea (VMP) con balón por Inoue en 1984 y Lock en 1985, para el tratamiento de algunos pacientes con estenosis mitral revolucionó el tratamiento de esta patología. Esta técnica es la vía de elección para el tratamiento de la estenosis mitral en determinados pacientes, debido a que tiene un porcentaje de éxito superior a 90 %, con un porcentaje de reestenosis de 10 % a 3 años. 13 La predicción de los resultados a largo plazo está relacionada con las características clínicas del paciente y anatómicas de la válvula. 14

La VMP tiene como ventaja el alivio inmediato de los síntomas; además de mejorar los resultados clínicos y hemodinámicos del paciente a largo plazo, reduce el riesgo de complicaciones. Desde el punto de vista anatómico, mejora la función valvular al separar las comisuras, fracturar los nódulos de calcio, reducir el gradiente de presión transmitral, aumentar el gasto cardíaco a un 20 % y disminuir la resistencia vascular pulmonar. 3,15-17

En las indicaciones de la valvuloplastia mitral percutánea debe tenerse en cuenta la clase funcional del paciente, la valoración hemodinámica dada por gradiente transmitral y área valvular mitral, así como la valoración ecocardiográfica. Las complicaciones de este proceder no son frecuentes, la más temida es la insuficiencia valvular mitral aguda severa por la repercusión clínica y hemodinámica que genera, la que puede llevar al paciente a cirugía cardíaca de urgencia. Otras complicaciones son el taponamiento cardíaco secundario a la punción transeptal y por el uso de guías rígidas, 3,18 persistencia de la comunicación interauricular, arritmias supraventriculares y ventriculares rápidas o lentas. Las principales complicaciones vasculares son los hematomas y pseudoaneurismas a nivel de los sitios de punción, fístulas arteriovenosas y accidentes vasculares cerebrales embólicos. 1 Varios autores 2,19,20 han referido que la mortalidad secundaria a valvuloplastia mitral percutánea se produce entre 1 y 2 %; sin embargo, con el incremento de la experiencia en la utilización de este procedimiento y la selección más acertada de los pacientes se ha logrado alcanzar una tasa de mortalidad inferior a 1 %. 8,9

Tales razones motivaron realizar esta investigación, que tiene como objetivo determinar las características clínicas, ecocardiográficas y hemodinámicas en pacientes tratados con

valvuloplastia mitral percutánea y sus resultados inmediatos.

Método

Se realizó un estudio longitudinal retrospectivo, en el servicio de Cardiología del Hospital Clínico Quirúrgico “Hermanos Ameijeiras” de La Habana, Cuba, en el periodo mayo de 2010 y mayo de 2019. El universo estuvo constituido por todos los pacientes con diagnóstico clínico y ecocardiográfico de estenosis valvular mitral de etiología reumática tratados mediante valvuloplastia mitral percutánea. Se incluyeron los pacientes sintomáticos, con área valvular mitral $\leq 1,4 \text{ cm}^2$, puntuación de Wilkins para la anatomía de la válvula mitral entre 4 y 10 puntos, independientemente de su clase funcional. Fueron excluidos aquellos casos cuyas historias clínicas no contenían todos los datos de interés para la investigación. La muestra quedó conformada por 49 pacientes que cumplieron los criterios de selección.

Delimitación y operacionalización de variables: Edad en años cumplidos y distribuida en los grupos: 18-30, 31-43, 44-57, 58-69, 70 y más. Sexo (masculino, femenino); Clase funcional (CF) según clasificación de la New York Heart Association (NYHA). Antecedentes de fiebre reumática: (sí, no). Fibrilación auricular (sí, no). Tratamiento con anticoagulantes orales (sí, no). Variables ecocardiográficas, medidas en valores simples: área valvular mitral (cm^2), gradiente pico transvalvular (mmHg), gradiente medio transvalvular (mmHg), presión sistólica en tronco de arteria pulmonar (mmHg), presión media en tronco de arteria pulmonar (mmHg). Variables hemodinámicas, medidas en valores simples: presión sistólica en el tronco de la arteria pulmonar (mmHg), presión media en tronco de arteria pulmonar (mmHg), presión media de aurícula izquierda (mmHg). Insuficiencia mitral angiográfica (Grados I, II, III, IV). Complicaciones inmediatas: Mayores (taponamiento cardíaco, arritmias malignas, insuficiencia mitral grado II-IV, muerte); Menores (hematoma, hemorragias locales, infecciones locales). Resultado inmediato del proceder, se clasificó en: éxito (mejoría de los síntomas del paciente, descenso de las presiones y gradientes transvalvulares y aumento del área valvular mitral mayor de un 50 %); fracaso (no mejoría de las variables clínicas, ecocardiográficas y hemodinámicas, no dilatación de la válvula y/o aparición de complicaciones mayores).

Las fuentes de información utilizadas fueron la historia clínica individual y la base de datos del laboratorio de cardiología intervencionista de la institución.

Análisis estadístico:

Con la información recolectada se confeccionó una base de datos en Excel de Microsoft Office, la que posteriormente se exportó al sistema Statistical Package for Social Sciences (SPSS) versión 23.0 para su análisis. Se resumieron las variables cualitativas mediante números absolutos y proporciones, expresadas en porcentajes. Las variables cuantitativas se sintetizaron mediante la media y la desviación estándar (DE). Para detectar diferencias entre las medias al inicio y después del tratamiento, se utilizó la prueba no paramétrica de los rangos con signo de Wilcoxon, al no tener los datos una distribución normal. La normalidad de los datos se exploró mediante la prueba Shapiro y Wilk dado que el tamaño muestral es menor que 50. Se prefijó un nivel de significación $\alpha = 0,05$ en todas las pruebas de hipótesis.

Aspectos éticos: La investigación se basó en la obtención de datos mediante la revisión de historias clínicas. Se respetó la confidencialidad de la información, con la responsabilidad y obligación de no divulgar la información recogida. El estudio fue revisado y aprobado por el Consejo Científico del Hospital Clínico Quirúrgico Docente “Hermanos Ameijeiras”.

Resultados

La media de la edad fue de 43 ± 13 años, sin diferencias significativas entre sexos ($p = 0,480$). Predominó el género femenino (87,8 %). El mayor por ciento de pacientes se encontraba en el grupo de 44 a 59 años (22; 44,9 %) (tabla 1).

Con respecto a la clase funcional, se encontró predominio de pacientes clase III (29 casos; 59,18 %). El 40,8 % de los pacientes manifestó fibrilación auricular, se constató el consumo de anticoagulantes orales en todos ellos.

Respecto al estudio ecocardiográfico, los pacientes presentaron una media de área valvular de $0,85 \pm 0,26 \text{ cm}^2$, de gradientes pico transvalvulares de $29,02 \pm 6,42 \text{ mmHg}$ y medio de $15,47 \pm 4,73 \text{ mmHg}$, presiones sistólicas en el tronco de la arteria pulmonar con una media de $57,57 \pm 9,13 \text{ mmHg}$ y presiones medias de $27,82 \pm 7,91 \text{ mmHg}$. Después de realizar la valvuloplastia mitral percutánea, resultó que el 100 % de los pacientes mejoraron los parámetros ecocardiográficos pasando la valvulopatía a grados ligeros de estenosis. Las diferencias encontradas fueron significativas ($p < 0,001$) (tabla 2).

Tabla 1. Distribución de pacientes según edad y sexo

Previo a la realización de la	Edad	Sexo				Total	
		Femenino		Masculino		No.	%
		No.	%	No.	%		
	18-30	10	20,41	1	2,04	11	22,45
	31-43	10	20,41	1	2,04	11	22,45
	44-57	18	36,73	4	8,16	22	44,90
	58-69	3	6,12	0	0,00	3	6,12
	70 y más	2	4,08	0	0,00	2	4,08
	Total	43	87,76	6	12,24	49	100,00

Tabla 2. Resumen de estadísticos descriptivos de las variables ecocardiográficas antes y después del tratamiento

Variables ecocardiográficas	Antes (Media ± desviación estándar)	Después (Media ± desviación estándar)	Diferencia	Prueba de rangos con signo de Wilcoxon (valor de p)
Área valvular mitral	0,85 ± 0,26	1,78 ± 0,21	0,93	< 0,001
Gradiente picotransvalvular	29,02 ± 6,42	19,31 ± 6,45	9,71	< 0,001
Gradiente mediotransvalvular	15,47 ± 4,73	9,37 ± 4,27	6,10	< 0,001
Presión sistólica del tronco de la arteria pulmonar	57,57 ± 9,13	33,04 ± 7,66	24,53	< 0,001
Presión media del tronco de la arteria pulmonar	27,82 ± 7,91	21,14 ± 5,20	6,67	< 0,001

valvuloplastia mitral percutánea, en la evaluación hemodinámica se encontró una media de presión sistólica del tronco de la arteria pulmonar de 57,29 ± 11,28 mmHg, media de presión media del tronco de la arteria pulmonar de 29,39 ± 10,05 mmHg y de la presión de la aurícula izquierda se obtuvo un promedio de 22,76 ± 4,80 mmHg. Se evidenció la reducción significativa (p < 0,001) de las presiones sistólicas y media del tronco arterial pulmonar y media de la aurícula izquierda después de la intervención. La mayor reducción se constató en la presión media de la aurícula izquierda, con diferencia de 10,07 mmHg (tabla 3).

Tabla 3. Resumen de estadísticos descriptivos de las variables hemodinámicas antes y después del tratamiento

Variables hemodinámicas	Antes (Media ± desviación estándar)	Después (Media ± desviación estándar)	Diferencia	Prueba de rangos con signo de Wilcoxon (valor de p)
Presión sistólica del tronco de la arteria pulmonar	57,29 ± 11,28	50,59 ± 7,47	6,70	< 0,001
Presión media del tronco de la arteria pulmonar	29,39 ± 10,05	22,92 ± 4,92	6,47	< 0,001
Presión media de la aurícula izquierda	22,76 ± 4,80	12,69 ± 3,62	10,07	< 0,001

El 24,49 % presentó complicaciones inmediatas, con mayor frecuencia la insuficiencia mitral grado II. Solo se diagnosticó un paciente con un episodio paroxístico de fibrilación auricular, el cual no requirió tratamiento y un paciente con taponamiento cardiaco (2,04 %) que requirió tratamiento urgente (tabla 4).

Respecto al resultado del procedimiento intervencionista, en el 75,5 % se consideró exitoso (gráfico 1).

Estos

Tabla 4. Distribución de pacientes según complicaciones inmediatas del proceder intervencionista

Complicaciones inmediatas	No.	%
Insuficiencia mitral grado II	5	10,20
Insuficiencia mitral grado III	3	6,12
Insuficiencia mitral grado IV	2	4,08
Taponamiento cardiaco	1	2,04
Fibrilación auricular paroxística	1	2,04
Total	12	24,49

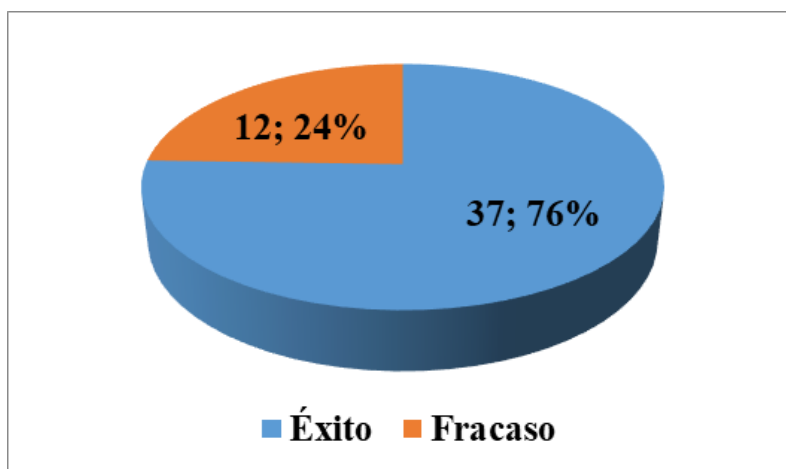


Gráfico 1. Distribución de pacientes según resultados del proceder intervencionista

resultados fueron similares a los encontrados en el actual, donde además se tomaron en cuenta los factores de riesgo del paciente previo a la realización del proceder intervencionista. Se considera que el conocimiento de estos factores permite predecir la evolución de los pacientes tratados mediante valvuloplastia mitral percutánea con balón y puede ser de mucha utilidad para la

selección previa y la planificación de su seguimiento.

Discusión

En la mayoría de las poblaciones, la fiebre reumática tiene un comportamiento igualmente común en hombres y mujeres, y la cardiopatía reumática se presenta con mayor frecuencia en las mujeres³. La literatura plantea que la estenosis valvular mitral pura es más frecuente en mujeres, en tanto que en varones suele acompañarse de afectación de otras válvulas, sobre todo la aórtica, sin embargo, la estenosis valvular mitral se puede ver en ambos sexos.²² Piconet al.²⁴ plantearon el predominio de mujeres respecto a hombres, presentando una edad promedio de 46 años, similar a series de Estados Unidos, Europa y países en vías de desarrollo, estos últimos con pacientes de mayor edad.²⁵ Sarmiento et al.²⁶ y González²⁷ obtienen resultados semejantes a estos, lo cual coincide con la actual investigación.

La intervención previa sobre la válvula mitral (VMP o comisurotomía quirúrgica) y la fibrilación auricular en pacientes con tratamiento anticoagulante, fueron los antecedentes identificados en otras investigaciones^{25,28}.

Desde 1984, la valvuloplastia mitral percutánea se ha convertido en el tratamiento de elección de la estenosis mitral reumática pura, o con mínima insuficiencia mitral, con características anatómicas favorables.

Los resultados del presente trabajo respecto a la mejoría de la clase funcional en pacientes posvalvuloplastia concuerdan con los reportados por Chavarriaga²⁸, quien registró que el 80 % de los pacientes presentaba una capacidad funcional marcadamente limitada (NYHA III-IV) y la clase funcional mejoró en todos los pacientes que tuvieron seguimiento a mediano y largo plazo. Por otra parte, Osa et al.²⁹ en su investigación, al finalizar el seguimiento de su pacientes, encontraron que el 88 % de ellos se encontraba en clase funcional I-II de la New York Heart Association y libres de eventos.

El éxito en la mayoría de los estudios se determina por un incremento del área valvular mitral mayor del 50 % de la

previa al procedimiento, y/o una caída del gradiente por debajo de 10 mm Hg.^{22,28,30} Los resultados ecocardiográficos del presente estudio mostraron un incremento significativo del AVM y disminución del gradiente transvalvular mitral, coincidiendo con lo reportado en otras investigaciones^{24,29}.

Los resultados hemodinámicos inmediatos de la valvuloplastia mitral dependen de varios factores que incluyen el tamaño del balón, por ejemplo, en términos generales se conoce que balones de mayor diámetro como el balón Inoue ofrecen una mayor apertura valvular.¹³

Los cambios pre y post dilatación inmediatos, tanto del área valvular mitral, gradiente medio transmitral como de la presión sistólica de la arteria pulmonar, traducen éxito en el proceder, con mejoría de la sintomatología del paciente y parámetros ecocardiográficos.^{13,23}

En la actualidad, prácticamente todas las técnicas para realizar el procedimiento son muy exitosas cuando se toman en cuenta los resultados inmediatos, como en el caso del grupo de Palacios en el Massachussets General Hospital; de 939 procedimientos, obtuvieron mejores resultados inmediatos en aquellos que mostraron una válvula mitral con anatomía favorable con incremento de un 100 % del área valvular mitral en 879 pacientes.^{13,31}

Varios resultados evidencian la reducción significativa de las presiones sistólicas y media del tronco arterial pulmonar, y media de la aurícula izquierda después de la intervención por VMP ^{8,13,14,17}. Referente a la presión sistólica del tronco de la arteria pulmonar de nuestra investigación se obtuvo como resultado una disminución de la misma en los pacientes tratados con esta técnica, los cuales son equivalentes a los logrados por González.²⁷, en cuya serie ocurrió una disminución significativa de la misma. La mayor reducción de gradientes de nuestra serie se constató en la presión media de la aurícula izquierda.

La aparición o incremento de insuficiencia mitral de grado II a III observada en este estudio, tanto en los pacientes manejados con doble balón al igual que en aquellos manejados con balón Nucleus difiere con los trabajos realizados por Valdés et al.¹³ que describieron no presentar casos de insuficiencia mitral severa.

En relación a las complicaciones, Osa et al.²⁹ plantean que tras la valvuloplastia mitral percutánea se produjo un aumento o aparición de una nueva insuficiencia mitral en 62 pacientes (47 %). Aunque en la mayoría de los casos la insuficiencia mitral fue ligera, en 16 pacientes (12 %) se produjo una insuficiencia mitral significativa como

consecuencia del procedimiento. Los resultados de la presente investigación fueron similares.

Valdés et al.¹³ plantearon que el taponamiento cardiaco es una complicación que ha disminuido notablemente, con el uso de sistemas que utilizan una sola guía como el multitrack para la técnica de doble balón, y desde luego con el balón de Inoue que no requiere de la colocación de guía rígida dentro del ventrículo izquierdo, en esta técnica, esta complicación se presentó en tan solo 0,81% de los casos tratados. Anteriormente, la presencia de taponamiento cardiaco ocurría generalmente cuando los balones eran demasiado pequeños, deslizándose de forma anterógrada y retrógrada a través de la válvula durante la insuflación causando traumatismo de la aurícula izquierda, del aparato subvalvular o del ventrículo izquierdo o bien desgarros apicales por estiramiento y avance de los balones hacia el ventrículo izquierdo; situación que ha disminuido en los últimos tiempos.

Un ejemplo de la baja frecuencia de mortalidad (sin fallecidos en la actual investigación), lo constituye el trabajo realizado por Osa et al.²⁹. Del total de 479 pacientes se produjeron dos muertes intrahospitalarias (0,41 % del total), la primera en relación con una trombosis arterial mesentérica en paciente con fibrilación auricular y valvuloplastia mitral percutánea fallida, donde no se detectaron trombos en aurícula izquierda en eco transtoraxico, en procedimiento demorado, tampoco hallados en la aurícula izquierda en la necropsia. La segunda en una insuficiencia mitral severa post valvuloplastia mitral percutánea que falleció en el acto operatorio.

Respecto al éxito resultante del procedimiento, los resultados de la presente investigación se encuentran por debajo del reportado por Osa ²⁹, que en su investigación alcanzó un porcentaje de éxito que se sitúa en el 83,3 % de los casos, y los resultados considerados óptimos, según las definiciones establecidas, se encontró entre el 73 y el 99 %. Echarte et. al en su estudio ¹⁷ obtuvieron un éxito inicial del procedimiento del 96,36%, sin complicaciones 92,72 %.

Los resultados inmediatos de la investigación respecto al éxito del mismo están acordes a los registrados por otras investigaciones ^{31,32} que plantean las experiencias alcanzadas con buenos resultados inmediatos al realizar la valvuloplastia mitral percutánea.

Conclusiones

Se concluye que la valvuloplastia mitral percutánea, a pesar de presentarse la insuficiencia mitral como complicación más frecuente en los casos estudiados, es un proceder exitoso en

pacientes con puntaje de Wilkins menor de 10, expresado en el aumento del área valvular mitral con mejoría inmediata de presiones y gradientes pos proceder que conlleva al alivio de los síntomas del paciente.

Referencias bibliográficas

- 1- Otto CM, Bonow RO. Valvular heart disease. In: Bonow RO. Braunwald's heart disease: a textbook of cardiovascular medicine. 9th ed. Philadelphia: Saunders; 2012.p. 1468-539.
- 2- Andrade Toscano AM, Zuñiga Hurtado CJ, Pacheco Coello MJ, Garzon Cuadro AV. Lesión cardíaca producida por fiebre reumática. RECIMUNDO. Revista Científica de la Investigación y el Conocimiento[Internet]. 2019 [citado 18Ene 2021]; 3 (Extra 3 (ESP)): 982-1001. Disponible en: <https://dialnet.unirioja.es/servlet/articulo?codigo=7402264>
- 3- Otto CM, Bonow RO. Valvular heart disease. In: Mann DL, Zipes DP, Libby P, Bonow RO, Braunwald E, eds. Braunwald's heart disease: a textbook of cardiovascular medicine. 10th ed. Philadelphia, PA: Elsevier Saunders; 2015.
- 4- Monge Paladines FL, Paladines Ríos VM. Daño cardíaco por fiebre reumática activa. RECIMUNDO. Revista Científica de la Investigación y el Conocimiento[Internet]. 2019 [citado 18Ene 2021]; 3 (4): 256-278. Disponible en: <https://dialnet.unirioja.es/servlet/articulo?codigo=7402140>
- 5- Ollague Espinoza MS. Perfil epidemiológico de enfermedad cardíaca reumática en pacientes ingresados en el Area de Recuperación Cardiovascular [tesis]. Guayaquil: Universidad de Guayaquil, 2017. Disponible en: <http://repositorio.ug.edu.ec/handle/redug/32635>
- 6- ACC/AHA 2006 Guidelines for the Management of Patients With Valvular Heart Disease. A Report of the American College of Cardiology/American Heart Association Task Force on Practice Guidelines (Writing Committee to Revise the 1998 Guidelines for the Management of Patients With Valvular Heart Disease). JACC. [Internet]. 2006 [cited 2021 Jan 18]; 48(3):e1-148. Disponible en: <https://www.jacc.org/doi/full/10.1016/j.jacc.2006.05.021>
- 7- Grupo de Trabajo de la Sociedad Europea de Cardiología (ESC) y la European Association for Cardio-Thoracic Surgery (EACTS) sobre el tratamiento de las valvulopatías. Guía ESC/EACTS 2017 sobre el tratamiento de las valvulopatías. RevEspCardiol. [Internet]. 2018 [citado 18Ene 2021]; 71(2):110.e1-e47. Disponible en: <https://orbi.uliege.be/bitstream/2268/226410/1/25v71n02a90462156pdf001.pdf>
- 8- Martí Sánchez D, Morales Gallardo MJ, Rueda Linares A, Gómez Vicente R. Protocolo de diagnóstico y tratamiento de la valvulopatía mitral. Medicine - Programa de Formación Médica Continuada Acreditado[Internet]. 2017 [citado 18 Ene 2021]; 12 (40): 2396-2399. Disponible en: <https://doi.org/10.1016/j.med.2017.09.005>
- 9- Cuba. Ministerio de Salud Pública. Anuario estadístico de salud (2019). Dirección de Registros Médicos y Estadísticas de Salud; 2020. Disponible en: <http://files.sld.cu/bvscuba/files/2020/05/Anuario-Electr%C3%B3nico-Espa%C3%B1ol-2019-ed-2020.pdf>
- 10- Messika-Zeitoun D. Estenosis aórtica en el adulto. EMC - Tratado de Medicina[Internet]. 2020 [citado 18 Ene 2021]; 24 (1): 1-8. Disponible en: [https://doi.org/10.1016/S1636-5410\(20\)43327-6](https://doi.org/10.1016/S1636-5410(20)43327-6)
- 11- Nishimura RA, Otto CM, Bonow RO, Carabello BA, Erwin JP, Guyton RA, et al. 2014 AHA/ACC guideline for the management of patients with valvular heart disease: a report of the American College of Cardiology/American Heart Association Task Force on Practice Guidelines. J Thorac Cardiovasc Surg. [Internet]. 2014 [cited 2021 Jan 18]; 148 (1): e1-132. PubMed. PMID: 24939033.
- 12- Baumgartner H, Falk V, Bax JJ, et al., for the ESC Scientific Document Group. 2017 ESC/EACTS guidelines for the management of valvular heart disease. Eur Heart J. [Internet]. 2017 [cited 2021 Jan 18]; 38 (36):2739-91. Available from: <https://academic.oup.com/eurheartj/article/38/36/2739/4095039>
- 13- Valdés JA, Uruchurtu Chavarín E. Valvuloplastia mitral percutánea. Arch. Cardiol. Méx. [Internet]. 2005 [citado 18Ene 2021]; 75(3):350-62. Disponible en: http://www.scielo.org.mx/scielo.php?script=sci_arttext&pid=S1405-99402005000300014&lng=es
- 14- Chavarriaga Zapata JC, Durango LF, Escobar CI, Ocampo LA, Fernández RL, López FE, López N, Gil AM, Franco G. Resultados clínicos y ecocardiográficos a largo plazo de pacientes sometidos a valvuloplastia mitral percutánea. Acta Médica Colombiana[Internet]. 2019 [citado 18Ene 2021]; 42(1): 18-25. Disponible en: <https://www.redalyc.org/pdf/1631/163151162004.pdf>
- 15- Núñez Gil IJ, Palacios Rubio J, Bautista D, Salinas P, Macaya C, Fernández Ortiz A. Resultados a largo plazo de la revalvuloplastia mitral percutánea: ¿es todavía una opción real? RevEspCardiol [Internet]. 2015 [citado 18Ene 2021]; 68 (8): 719 - 30. Disponible en: <http://www.revespcardiol.org/es/resultados-largo-plazo-revalvuloplastia-mitral/articulo/90434749/>
- 16- Echarte Martínez J, Llerena Rojas LR, Prohías Martínez J. Resultados a corto y mediano plazo en la valvuloplastia mitral. Estudio Preliminar. Rev. cuba. cardiol. cir. cardiovasc.

- [Internet]. 2000 [citado 18 Ene 2021]; 14(1):[aprox. 0 p.]. Disponible en: <http://revcardiologia.sld.cu/index.php/revcardiologia/articloe/view/465>
- 17- Echarte-Martínez JC, Valiente-Mustelier J, García Fernández R, Duque Pérez Y. Resultados de la valvuloplastia mitral percutánea. Experiencia en el Instituto de Cardiología y Cirugía Cardiovascular de Cuba (1998-2004). *CorSalud* 2010 [Internet]. 2010 [citado 18 Ene 2021]; 2(1): 4-15. Disponible en: <http://www.corsalud.sld.cu/sumario/2010/v2n1a10/resultadoscopia.htm>
- 18- Grupo de Trabajo de la Sociedad Europea de Cardiología (ESC) y la European Association for Cardio-Thoracic Surgery (EACTS) sobre el tratamiento de las valvulopatías. Guía ESC/EACTS 2017 sobre el tratamiento de las valvulopatías. *RevEspCardiol* [Internet]. 2018 [citado 18 Ene 2021]; 71(2): 110.e1-47. Disponible en: http://apps.elsevier.es/watermark/ctl_servlet?_f=10&pident_articulo=90462156&pident_usuario=0&pcontactid=&pident_revista=25&ty=78&accion=L&origen=cardio&web=www.revespcardiol.org&lan=es&fichero=25v71n02a90462156pdf001.pdf&anuncioPdf=ERROR_publici_pdf
- 19- Saturno Chiu G. Valvulopatías. En: Valera Bermejo JM. *Cardiología. México: Manual Moderno; 2017.p.790–851.*
- 20- Martí Sánchez D, Morales Gallardo MJ, Rueda Linares A, Gómez Vicente R. Protocolo de diagnóstico y tratamiento de la valvulopatía mitral. *Medicine* [Internet]. 2017 [citado 18 Ene 2021]; 12(40): 2396-9. Disponible en: <https://www.medicineonline.es/es-protocolo-diagnostico-tratamiento-valvulopatia-mitral-articulo-S0304541217302172>
- 21- The Criteria Committee of the New York Heart Association. (1994). *Nomenclature and Criteria for Diagnosis of Diseases of the Heart and Great Vessels (9th ed.)*. Boston: Little, Brown & Co. pp. 253–256.
- 22- Rodríguez Blanco S, Leyva Quert A, Mendoza Ortiz JL, Ponte González G, Aguilar Medina JM, Pérez Guerra JC, et al. El miembro superior en la valvuloplastia mitral percutánea. *Rev Cubana CardiolCir Cardiovasc* [Internet]. 2018 [citado 28 Jun 2018]; 24 (1). Disponible en: <http://www.revcardiologia.sld.cu/index.php/revcardiologia/article/view/737/html109>
- 23- Bouleti C, Iung B, Laouenan C, Himbert D. Late results of percutaneous mitral commissurotomy up to 20 years. Development and validation of a risk score predicting late functional results from a series of 912 patients. *Circulation* [Internet]. 2012 [cited 2021 Jan 18]; 125: 2119-27. Available from: <https://www.ahajournals.org/doi/full/10.1161/CIRCULATIONAHA.111.055905>
- 24- García Matos L, Inestroza Perozo A, Beberaggi Bustillo R, Montenegro Franco V, Colmenares M. Consideraciones para el manejo médico y quirúrgico en paciente con estenosis mitral severa asociada a fibrilación auricular permanente. *Salud, Arte y Cuidado* [Internet]. 2017 [citado 20 Ene 2021]; 10(1):49-4. Disponible en: <https://revistas.uclave.org/index.php/sac/article/view/675>
- 25- Reyes Sanamé FA, Pérez Álvarez ML, Alfonso Figueredo E, Núñez Molina B, Jiménez Rodríguez K. Fibrilación auricular. Panorámica sobre un tema actualizado. *ccm* [Internet]. 2018 Dic [citado 2021 Ago 23]; 22(4): 695-718. Disponible en: http://scielo.sld.cu/scielo.php?script=sci_arttext&pid=S1560-43812018000400014&lng=es
- 26- Sarmiento RA, Blanco R, Gigena G, Videla Lynch A, Pedroni P, Szarfer J, et al. Valvuloplastia mitral percutánea: resultados inmediatos y seguimiento a largo plazo. Experiencia multicéntrica en Argentina. *RevArg de CardioangInterv* [Internet]. 2016 [citado 18 Ene 2021]; 7(2): 066-071. Disponible en: http://adm.meducatum.com.ar/contenido/numeros/4201602_43/pdf/4201602.pdf#page=18
- 27- González Hormostay R. Evaluación anatómica por ecocardiografía de la estenosis valvular mitral (Score de Wilkins y Echo Score). Experiencia de la consulta de válvulas del CCR Ascardio. *Avances Cardiol* [Internet]. 2015 [citado 18 Ene 2021]; 35 (2): 61- 6. Disponible en: http://avancescardiologicos.org/site/images/02.Gonzalez_R_61-66.pdf
- 28- Chavarriaga JC, Durango LF, López FE, Ocampo LA, León Fernández R, López FE, et al. Resultados clínico y ecocardiográficos a largo plazo de pacientes sometidos a valvuloplastia mitral percutánea. *Acta MedColomb* [Internet]. 2017 [citado 18 Ene 2021]; 42(1):18-25. Disponible en: <https://www.redalyc.org/pdf/1631/163151162004.pdf>
- 29- Osa A, Almenar L, Rincón Arellano de A, Martí S, Roldán I, Mora V, et al. Resultados a largo plazo de la valvuloplastia mitral percutánea. *RevEspCardiol*. [Internet]. 1998 [citado 18 Ene 2021]; 51: 458-66. Disponible en: [https://doi.org/10.1016/S0300-8932\(98\)74774-8](https://doi.org/10.1016/S0300-8932(98)74774-8)
- 30- Faria DG de, Parro Junior A, Balthazar Jacob JL. Importancia de la afectación subvalvular en los resultados de la valvuloplastia mitral con catéter inoue. *Int J CardiovascSci* [Internet]. 2016 [citado 18 Ene 2021]; 29: 128-33. Disponible en: <http://www.onlineijcs.org/sumario/29/pdf/v29n2a07.pdf>

31- Peña Oliva S, Salas Fabr e A, L pez Mart n JC. Valvuloplastia mitral percut nea con bal n: experiencia en el Cardiocentro de Santiago de Cuba. CorSalud [Internet]. 2020 Jun [citado 20 Ene 2021]; 12(2): 155-161. Disponible en: http://scielo.sld.cu/scielo.php?script=sci_arttext&pid=S2078-71702020000200155&lng=es. Epub 01-Jun-2020.

32- Alvarado P rez GS, PalaciosRodr guez JM. Valvuloplastia mitral percut nea con bal n: factores cl nicos y ecocardiogr ficos asociados con el  xito en un hospital de tercer nivel en M xico. Rev Mex Cardiol. [Internet]. 2018 [citado 20 Ene 2021];29(4):159-167. Disponible en: <https://www.medigraphic.com/pdfs/cardio/h-2018/h184b.pdf>

DIRECCION PARA CORRESPONDENCIA: Daysi Luperon
Loforte, Hospital Cl nico Quir rgico Hermanos Ameijeiras,
Cuba. E-mail: dluperanl@infomed.sld.cu

Los autores firmantes del manuscrito declaran no poseer Conflicto de intereses.



Esta obra est  bajo una [licencia de Creative Commons Reconocimiento-NoComercial 4.0 Internacional](https://creativecommons.org/licenses/by-nc/4.0/).