



Haga su diagnóstico

Make your diagnosis

Coordinador: DrC. Roberto Zayas Molina

Servicio de Arritmias y Estimulación Cardíaca. Instituto de Cardiología y Cirugía Cardiovascular. La Habana, Cuba.

INTRODUCCION

Paciente de 34 años de edad que se le realiza estudio electrofisiológico por presentar taquicardias con QRS estrecho de difícil control farmacológico.

En el salón se induce la taquicardia que se muestra en la figura 1, en la que pasa de QRS ancho (con imagen de BRI) a estrecho.

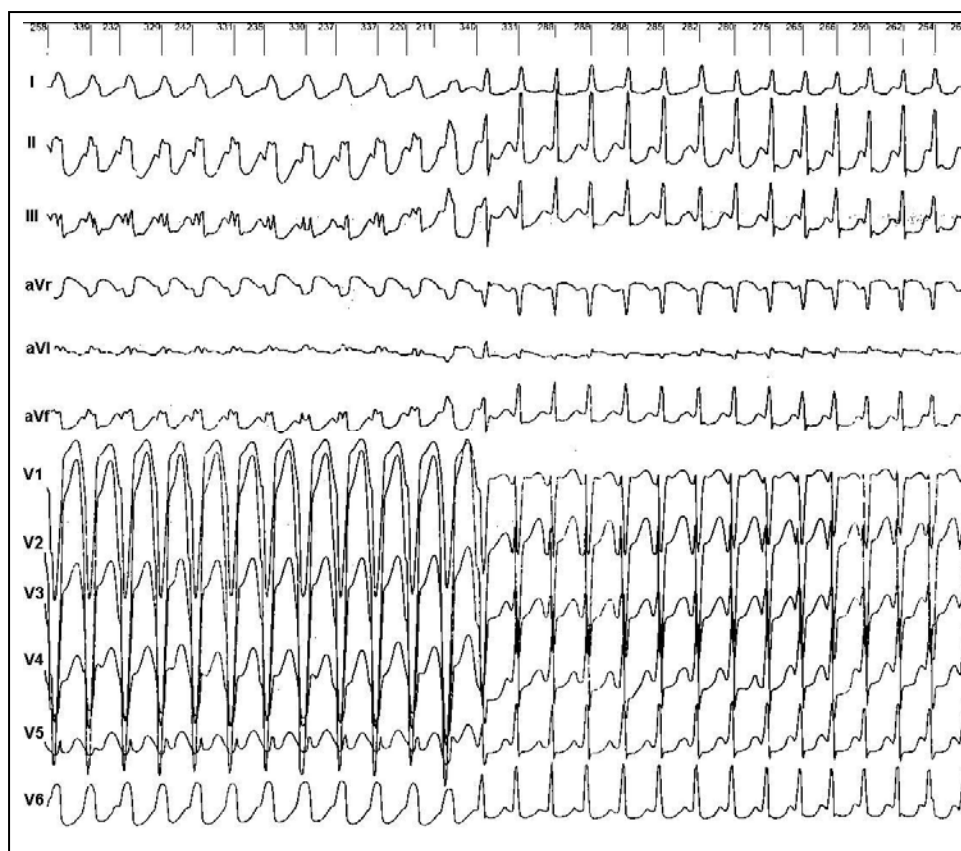
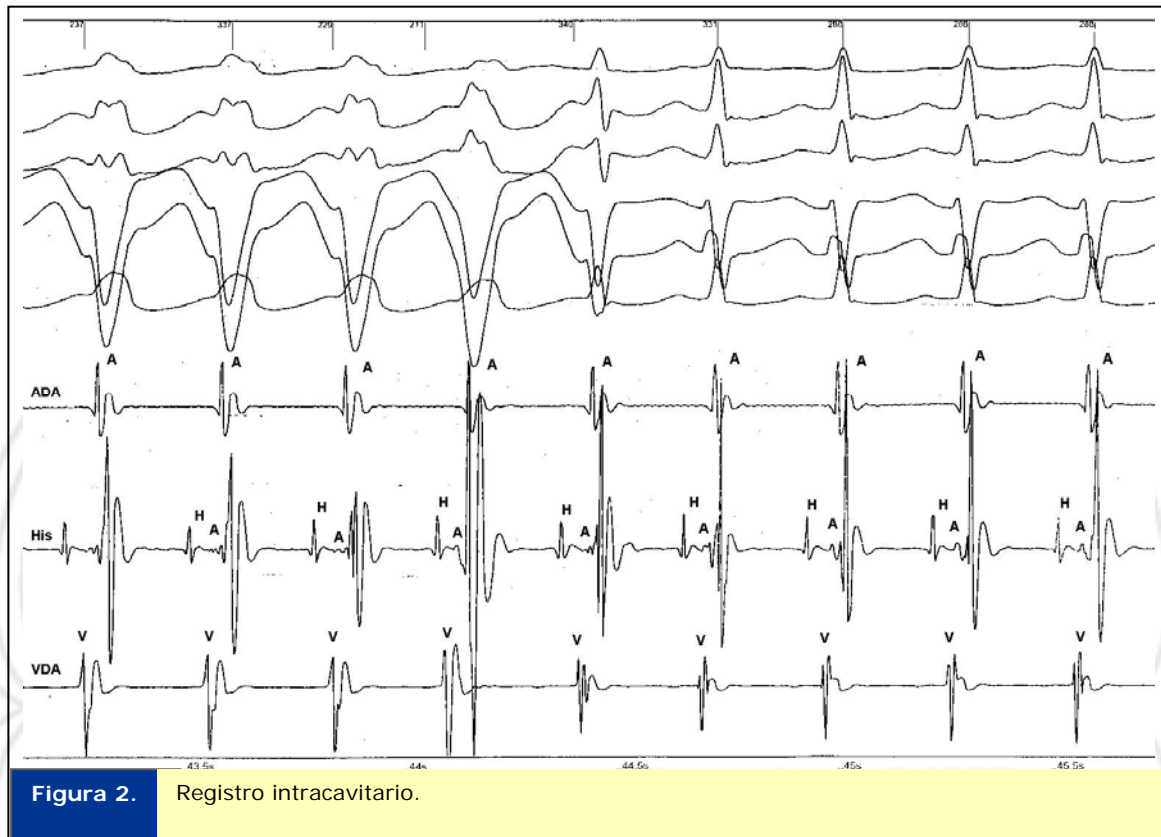


Figura 1. Electrocardiograma.

1. ¿Cuál es su diagnóstico?

Respuesta:



En la figura 2, se muestra el registro intracavitario, en el que se realiza el diagnóstico de Taquicardia por Reentrada Intranodal. Obsérvese que los electrogramas de la Aurícula Derecha (ADA), tanto con QRS ancho como estrecho coinciden con el QRS. Los electrogramas de la aurícula de His están ligeramente por delante de los ventriculogramas locales y de los auriculogramas de ADA.

Caso enviado por los doctores:

Dr: Jesús Castro Hevia, Dr. Roberto Marrero Mederos, Dr. Roberto Zayas Molina

Fecha de recepción: 28 de agosto del 2011.

Fecha de aceptación: 14 de septiembre del 2011.