



Presentación de caso

# Angina vasoespástica con bloqueo aurículo ventricular asociado

Vasospastic angina with associated atrioventricular block.



Denia Bonilla Padrón,<sup>1</sup> Juan Orlando Morales Torres,<sup>1</sup> Emilio Alfonso Rodríguez,<sup>2</sup>

<sup>1</sup> Hospital General Docente Enrique Cabrera. La Habana, Cuba <sup>2</sup> Instituto de Cardiología y Cirugía Cardiovascular. La Habana, Cuba

## Resumen

La angina vasoespástica se describe dentro del espectro de la cardiopatía isquémica. Su etiopatogenia está por dilucidar y dentro de su forma de presentación puede verse desde dolor anginoso intenso solamente acompañado de sus característicos cambios eléctricos o presentar cuadros sincopales y/o muerte súbita atribuibles a taquiarritmias o trastornos de la conducción. Se presenta el caso de mujer de 66 años con antecedentes de Hipertensión arterial, Diabetes Mellitus que presentó cuadro de angina vasoespástica acompañado de bloqueo aurículo-ventricular y síncope, cuadro que persistió con tratamiento médico a pesar de constatare coronariografía sin estenosis angiográfica significativa y con la necesidad de implantar marcapasos permanente.

**Palabras Clave:** Angina Inestable, Vasoespasmo Coronario, Bloqueo Atrioventricular.

## Abstract

Vasospastic angina is described within the spectrum of ischemic heart disease. Its etiopathogenesis remains to be elucidated and within its form of presentation it can be seen from severe anginal pain only accompanied by its characteristic electrical changes or presenting syncopal symptoms and / or sudden death attributable to tachyarrhythmias or conduction disorders. We present the case of a 66-year-old woman with a history of hypertension, Diabetes Mellitus who presented with a picture of vasospastic angina accompanied by atrioventricular block and syncope, a picture that persisted with medical treatment despite finding coronary angiography without injury and with the need for implant permanent pacemaker.

**Key Words:** Angina Unstable, Coronary Vasospasm, Atrioventricular Block.

## Introducción

La angina de pecho es un síntoma clínico causado por isquemia miocárdica transitoria debido a un desequilibrio entre la demanda y el suministro de oxígeno por el miocardio.<sup>1</sup> El Dr. Myron Prinzmetal en 1959 fue quien describió inicialmente la etiología vasoespástica, su equipo reportó una serie de 35 casos haciendo referencia a ésta como una variante a la angina clásica. <sup>2</sup> El papel del espasmo coronario más adelante se extendió de la angina variante a la cardiopatía isquémica en general.<sup>3</sup>

La angina vasoespástica epicárdica (AVP) ha presentado una incidencia más alta en Japón que en los países occidentales (1,4), pero la incidencia global ha disminuido durante las tres últimas décadas. Este descenso puede estar relacionado con el uso más ampliado de antagonistas del calcio para la hipertensión arterial.<sup>4</sup> En Japón una encuesta sobre la prevalencia de vasoespasmo coronario en múltiples instituciones mostró que se documentó en 921 (40.9%) de los 2251 pacientes consecutivos con angina de pecho que se les realizó una coronariografía invasiva. <sup>3,4</sup>

Los mecanismos exactos que subyacen a la AVP quedan por dilucidar. <sup>1</sup> Se han propuesto varios factores que podrían contribuir, como un aumento de la actividad celular de la Rho-cinasa, y las alteraciones de los canales de potasio sensibles a adenosina trifosfato (ATP).<sup>5</sup> Otros factores que pueden incidir son la disfunción endotelial con disminución de la síntesis de óxido nítrico (ON) y el aumento de las concentraciones intracoronarias de sustancias vasoconstrictoras como la endotelina, los desequilibrios en el sistema nervioso autónomo, entre otros. <sup>1,5</sup> El vasoespasmo coronario está significativamente asociado también al polimorfismo de genes que tienen un efecto antioxidante, incluida la aldehído deshidrogenasa 2 (ALDH2), <sup>6</sup> Los agentes farmacológicos que se componen con catecolaminas (epinefrina, norepinefrina, dopamina, dobutamina), agentes parasimpaticomiméticos (acetil colina, metacolina, pilocarpina), anticolinesterasa (neostigmina, etc. ), ergonovina, serotonina, histamina, nitroglicerina, cocaína, tabaco y alcohol, pueden desencadenar una angina vasoespástica <sup>1 - 3</sup> . El consumo de alcohol después de situaciones estresantes a menudo induce vasoespasmo, generalmente no inmediatamente, sino después de varias horas.<sup>3,7</sup> En mujeres premenopáusicas rara vez ocurre, excepto aquellas que fuman <sup>5</sup> y se ha demostrado que los estrógenos aumentan la actividad endotelial de la NO sintasa y por tanto suprimen el ataque con angina espástica coronaria. <sup>1</sup>

Los pacientes con AVP suelen ser más jóvenes que los pacientes con cardiopatía isquémica establecida atribuible a aterosclerosis coronaria, y es posible que no tengan los

factores de riesgo coronario clásicos, excepto que muchos son fumadores<sup>1-4</sup>. El dolor anginoso puede acompañarse de síncope relacionado con bloqueo auriculoventricular, asistolia o taquiarritmia ventricular. <sup>4</sup> La AVP se produce normalmente en reposo, en particular desde la medianoche hasta la mañana temprano, puede a menudo ser inducida incluso por ejercicio suave temprano en la mañana, pero generalmente no se induce en la tarde, incluso por ejercicio extenuante. El estrés físico y / o mental, durante varias semanas o meses puede precipitar un vasoespasmo coronario, así como la exposición al frío, <sup>4</sup> Maniobra de Valsalva e hiperventilación también pueden provocarlo. <sup>4-5</sup> La clave para el diagnóstico de la AVP es la presencia de dolor torácico intenso, por lo general en reposo que responde a la administración de nitratos de acción corta y con cambios detectados en al menos dos derivaciones contiguas del segmento ST u onda T y que al aliviar el dolor, los cambios eléctricos desaparecen.<sup>6</sup> Dentro de los criterios diagnósticos se incluye además, la documentación de espasmo coronario asociado a dolor precordial y/o cambios en el segmento ST que se producen espontáneamente o al administrar sustancias estimulantes como la ergonovina. <sup>4-5</sup> El espasmo espontáneo durante la coronariografía se observa rara vez en pacientes con síntomas compatibles con angina vasoespástica. De ahí que se utilicen pruebas de provocación para demostrar la presencia e incluso el tipo de vasoespasmo (focal o difuso), (epicardio o microvascular). La hiperventilación y la prueba de vasoconstricción por frío tienen una sensibilidad limitada para la detección del espasmo coronario, por ello, en algunos centros se utiliza la inyección de acetilcolina o ergonovina, endovenoso o intracoronario para provocar el espasmo coronario.<sup>5-6</sup>

## Presentación del caso

Paciente de 66 años con antecedentes personales de Hipertensión arterial Grado I, Diabetes Mellitus tipo II, que es traída al cuerpo de guardia por presentar pérdida brusca de la conciencia, precedido por dolor en el pecho de carácter opresivo, al llegar al centro se recibe consciente, pálido, sudoroso, niega dolor en ese momento o algún otro síntoma. Al examen físico se constata ruidos cardiacos rítmicos, de bajo tono (73 lpm), no tercer ruido, no soplos, pulsos periféricos presentes, no ingurgitación yugular, no reflujo hepatoyugular. TA: 90/ 60 mmHg. Sin otro dato a señalar.

Se realizan exámenes:

Glicemia: 6.7 mmol/l

Hemograma con diferencial: Conteo Global  $7 \times 10^9$ , Seg. 55, linfo. 44, eos.1 HB: 13 g/l, CK TOTAL y CK-MB en límites normales (O, 6 y 12 horas).

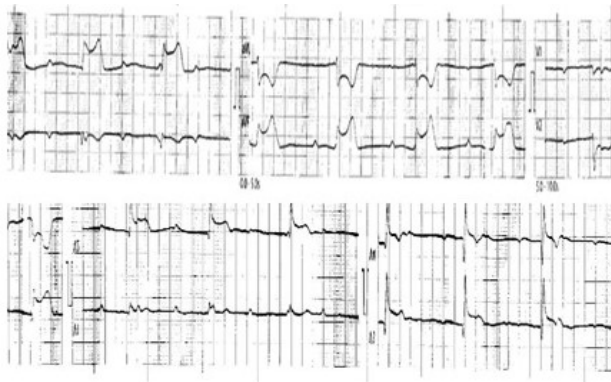
Electrocardiograma: Ritmo Sinusal, FC 89 lpm, eje 60 °, onda

P 80 ms, PR 160 ms, sin alteraciones del segmento ST u onda T. QTc 420 ms, mostrando un electrocardiograma normal.

Se ingresa en sala de coronario, el paciente vuelve a repetir episodio de dolor retroesternal opresivo acompañado de frialdad, sudoración, sin pérdida de la conciencia, con bradicardia extrema y cifras de tensión arterial de 110/70 mmHg, se administra nitroglicerina (0.5 mg) 1 tableta sublingual y el dolor desaparece.

Electrocardiogramas seriados:

Con dolor: Disociación aurículo ventricular, eje 60 °, onda P 80 ms, ritmo de escape ventricular (QRS estrecho) FC: 40 lpm, y se observa supradesnivel del segmento ST de aproximadamente 2 mm en DII, DIII, AVF, e infradesnivel del segmento ST en DI, AVL, V1- V3, concordante con bloqueo aurículo ventricular completo (III grado) (fig 1).



**Figura 1.** Electrocardiograma realizado durante el cuadro con dolor

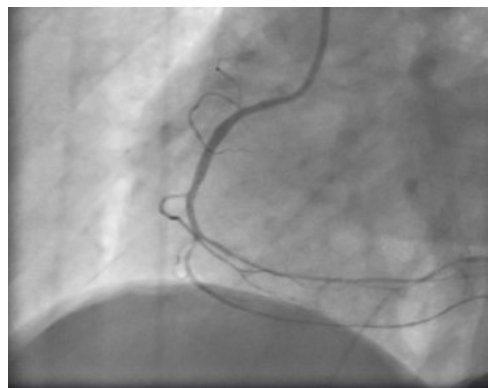
Sin dolor: se observa regresión del segmento ST y se restaura ritmo sinusal con tendencia a la taquicardia (96 lpm), se reajusta tratamiento añadiendo Bloqueadores de Canales de Calcio (BCC) dihidropiridínicos con nitratos por vía oral.

Se realiza ecocardiograma que informa contractilidad global y segmentaria sin alteraciones al reposo. Se discute en colectivo debido a la alta probabilidad de presentar enfermedad arterial coronaria obstructiva significativa complementada con vasoespasmos, y se programa realizar coronariografía invasiva previa coordinación con Instituto de Cardiología y Cirugía Cardiovascular de la Habana.

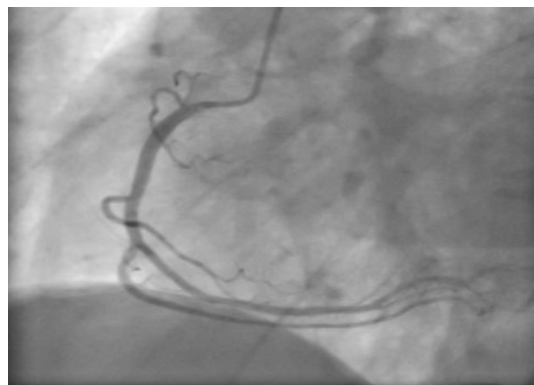
Durante la coronariografía, al sondar la coronaria derecha con catéter diagnóstico JR 3.5 6fr, se objetiva aplanamiento de la curva arterial que coincide con elevación del segmento ST de 2.5mmV en DII y DIII, acompañado de bloqueo aurículo-ventricular de 3 grado. Por los hallazgos detectados en el monitor y en la curva de presión, no se realiza inyección manual de contraste yodado. Se retira suavemente hacia la aorta el catéter diagnóstico, e inmediatamente la curva

arterial vuelve a su trazo inicial y regresan los cambios eléctricos. Se realiza una inyección semiselectiva desde el seno coronario derecho y se observa una arteria coronaria derecha dominante, pero de poco calibre, permeable y sin estenosis angiográfica significativa.

Con el objetivo de precisar el diagnóstico sin favorecer el espasmo, se intercambia el catéter por otro de menor diámetro (JR 3.5 5Fr) y suavemente, desde el ostium de la coronaria derecha se realiza inyección manual. Se observa nuevamente elevación transitoria del segmento ST de 2.0mmV en DII y DIII, con angor y con espasmo coronario de un 90% en la rama posterolateral derecha e interventricular posterior, (figura 2), que desaparece con la administración de 200 mcg de nitroglicerina intracoronaria. (Figura 3).



**Figura 2.** Espasmo de la Arteria coronaria derecha espontáneo.



**Figura 3.** Arteria coronaria derecha después de la administración de Nitroglicerina.

Posteriormente bajo observación y tratamiento médico a los días siguientes, el paciente presenta bradicardia significativa mantenida al reposo, la paciente vuelve a repetir episodio de dolor acompañado de palidez con bloqueo aurículoventricular III grado, se rediscute en colectivo y se decide implante de Marcapasos permanente (DDD) y se optimizó el tratamiento médico con Aspirina 125 mg (ASS),

Atorvastatina 40 mg, Diltiazem 120 mg, y control de factores de riesgo asociados.

## Discusión

La angina variante de Prinzmetal se observa principalmente en pacientes mayores de 40 años y principalmente de género masculino, 7,8 lo cual no coincide en este caso, aunque es más frecuente en mujeres postmenopáusicas como la paciente descrita.<sup>4</sup>

La etiología es multifactorial, los espasmos son más comúnmente focales y pueden ocurrir simultáneamente en más de una localización.<sup>9</sup> Sin embargo, los segmentos coronarios que son aparentemente normales en la angiografía coronaria, frecuentemente presentan evidencia de aterosclerosis mural en la ecografía intravascular, lo cual puede resultar en disfunción endotelial localizada y espasmo coronario.<sup>9-10</sup> En este caso, se considera la causa subyacente relacionada con este último aspecto debido a las comorbilidades asociadas ya que la paciente no había ingerido algún medicamento o sustancia capaz de desencadenar estos eventos, ni había presentado alguna reacción alérgica que pudiera desarrollar el cuadro como se ha encontrado en la bibliografía revisada.<sup>11-12</sup> La forma de presentación en ocasiones está acompañada de eventos sincopales relacionado con taquiarritmias ventriculares o trastorno de la conducción como se evidencia en esta paciente coincidiendo con otros casos encontrados en la bibliografía.<sup>12</sup>

La asociación de angina y síncope es muy sugestiva de espasmo de la arteria coronaria derecha. El método estándar de oro para la prueba de espasmo provocador implica la administración de un estímulo provocador (típicamente acetilcolina intracoronaria, pero alternativamente se puede usar ergonovina intracoronaria o intravenosa).<sup>4</sup> Una prueba de provocación positiva para el espasmo de la arteria coronaria debe inducir en respuesta al estímulo provocador la reproducción del dolor torácico habitual, cambios isquémicos del ECG y vasoconstricción > 90% en la angiografía, planteado por el consenso del simposio COVADIS<sup>5</sup> como umbral angiográfico de vasoconstricción para diagnosticar un espasmo inducible.

La prueba de espasmo provocador no invasiva junto a la cama se ha asociado con eventos adversos importantes.<sup>4-5</sup> Sin embargo, la prueba invasiva de espasmo provocador permite la detección y el tratamiento rápido del espasmo inducido. En el caso presentado la paciente presentó un espasmo espontáneo durante el proceder lo cual permitió el diagnóstico sin la necesidad de administrar algún fármaco y tratar el evento de manera satisfactoria sin complicaciones.

Por otra parte, si durante la coronariografía la angina de pecho junto a la elevación transitoria del segmento ST

hubieran aparecido en ausencia de espasmo coronario epicárdico, se podría plantear presencia de un espasmo microvascular.<sup>13</sup>

En todos los pacientes con AVP se debe optimizar el control de los factores de riesgo coronario, concretamente, mediante el abandono del tabaco y el uso de AAS. El tratamiento crónico preventivo se basa fundamentalmente en el uso de BCC, y los nitratos de acción prolongada pueden añadirse al tratamiento de algunos pacientes para mejorar la eficacia del tratamiento.<sup>4</sup> Debe evitarse el uso de bloqueadores beta en la AVP epicárdica a diferencia del vasoespasmo microvascular, ya que pueden favorecer que se produzca espasmo al dejar la vasoconstricción mediada por actividad alfa sin la protección ofrecida por la vasodilatación mediada por actividad beta.<sup>4</sup>

Se ha planteado en ocasiones que las estatinas al aumentar la actividad endotelial de NO, suprimen la vía RhoA / ROCK. (1) siendo útil en disminuir la aparición de AVP, 1,4 aunque el beneficio de las estatinas en la angina vasoespástica es dudoso en la actualidad. Recientes estudios han puesto en duda este presunto beneficio al no arrojar disminución significativa de eventos cardiovasculares mayores.<sup>14-15</sup> Estos resultados se reflejan en la investigación de Won-Woo Seo<sup>16</sup> sobre el impacto clínico de la terapia con estatinas en un estudio de cohorte de carácter nacional en Korea donde se observó la falta de beneficios clínicos en pacientes con AVP al no incidir en el punto primario de la investigación, los autores concluyeron que el uso de estatinas en estos pacientes no reduce la presentación de eventos cardiovasculares adversos.

Está descrito que cuando el espasmo coronario responde de manera insatisfactoria o incierta al tratamiento farmacológico, está indicado el implante de un desfibrilador automático implantable o un marcapasos, respectivamente, para los pacientes con taquiarritmias o bradiarritmias.<sup>5</sup>

Aunque la evidencia en pacientes con AVP sigue siendo insuficiente, algunos estudios han demostrado una alta tasa de terapia con DAI en pacientes con AVP que recibieron un DAI para prevención secundario como lo refleja Meisel et al.<sup>17</sup> en su trabajo. En la actualidad, no existen pautas consensuadas para los pacientes con AVP, debiendo adecuarse la decisión a cada paciente, considerando la existencia de síntomas refractarios a pesar del tratamiento médico óptimo o la persistencia de factores de riesgo no modificables.

En esta paciente por su presentación con trastornos de la conducción aún con tratamiento médico fue necesario la implantación de MPP. Posteriormente se pudo reajustar tratamiento médico óptimo y la paciente se mantiene asintomática con seguimiento por consulta externa.

## Referencias bibliográficas

1. Hirofumi YASUE, Yuji MIZUNO, Eisaku HARADA(Communicated by Hiroo IMURA, M.J.A.) reviewcoronary artery spasm—Clinical features, pathogenesis and treatment—Proc. Jpn. Acad., Ser. B 95 (2019) [citado 18 agosto 2020];. Disponible en: <https://www.ncbi.nlm.nih.gov/pmc/articles/PMC6403432/>
2. Echeverri-Marín D, Aguirre HD, Ramírez JD. Elevación transitoria del ST, angina variante de Prinzmetal. Rev CES Med 2016; 30(1): 107-113 [citado 12 agosto 2020];. Disponible en: [www.scielo.org.co/pdf/cesm/v30n1/v30n1a12.pdf](http://www.scielo.org.co/pdf/cesm/v30n1/v30n1a12.pdf)
3. Takaoka K, Yoshimura M, Ogawa H, Kugiyama K, Nakayama M, Shimasaki Y, et al. Comparison of the risk factors for coronary spasm with those for organic stenosis in Japanese population: role of cigarette smoking. Int J Cardiol 2000; 72:121[citado 12 agosto 2020]. Disponible en: <https://www.ncbi.nlm.nih.gov/pubmed/10646952>
4. Braunwald et al. Tratado de Cardiología 11na EDIC. Disponible en: <https://www.edicionesjournal.com/.../Braunwald+Tratado+de+Cardiología+Ed+11>.
5. Juhani Knuuti et al. Grupo de Trabajo de la Sociedad Europea de Cardiología (ESC) Guía de práctica clínica de la ESC 2019 sobre el diagnóstico y el tratamiento de los síndromes coronarios crónicos. Rev. Esp. Cardiol. 2020; 73(6):495.e1-e61 [citado 12 agosto 2020]:[aprox. 9 p.]. Disponible en: <https://www.revespcardiol.org/es-pdf-S0300893220301007>
6. Beltrame John F., Crea Filippo 2, Kaski Juan Carlos, et al. On Behalf of the Coronary Vasomotion Disorders International Study Group (COVADIS) International standardization of diagnostic criteria for vasospastic angina. European Heart Journal (2017) 38, 2565–2568. [citado 18 agosto 2020];. Disponible en: <https://academic.oup.com/eurheartj/articleabstract/38/33/2565/3056881>.
7. Mizuno, Y., Harada, E., Morita, S., Kinoshita, K., Hayashida, M., Shono, M. et al. East asian variant of aldehyde dehydrogenase 2 is associated with coronary spastic angina: Possible roles of reactive aldehydes and implications of alcohol flushing syndrome. Circulation 131, 1665–1673 (2015) [citado 12 agosto 2020];. Disponible en: <https://www.ncbi.nlm.nih.gov/pubmed/25759460>
8. Murase, Y., Yamada, Y., Hirashiki, A., Ichihara, S., Kanda, H., Watarai, M. et al. (2004) Genetic risk and gene-environment interaction in coronary artery spasm in Japanese men and women. Eur. Heart J. 25, 970–977 [citado 16 agosto 2020];. Disponible en: <https://www.ncbi.nlm.nih.gov/pubmed/15172469>
9. Eduardo Contreras Zuniga, Juan Esteban Gomez Mesa, Sandra Ximena Zuluaga Martinez, Vanesa Ocampo, Cristian Andres Urrea. Angina de Prinzmetal. Fundacion Valle del Lili, Angiografía de Occidente, Cali – SENA [citado 12 agosto 2020];. Disponible en: [www.scielo.br/scielo.php?script=sci\\_arttext&pid=So066...](http://www.scielo.br/scielo.php?script=sci_arttext&pid=So066...)
10. Yasue H, Horio Y, Nakamura N, Fuji H, Imoto N, Sonoda R. Induction of coronary artery spasm by acetylcholine in patients with variant angina: possible role of the parasympathetic nervous system in the pathogenesis of coronary artery spasm. Circulation. 1986; 74: 955-63 [citado 16 agosto 2020];. Disponible en: [www.scielo.br/scielo.php?pid=so066-782x2009000800023&script..](http://www.scielo.br/scielo.php?pid=so066-782x2009000800023&script..)
11. Christian Dauvergne, Mario Araya, Alejandro Abufhele. Espasmo coronario secundario a reacción alérgica o síndrome de Kounis. Caso clínico. Rev Méd Chile 2009; 137: 811-814. [citado 12 agosto 2020]; Disponible en: <https://scielo.conicyt.cl/scielo.php?script=sci...pid...98872009000600012>
12. Méndez-Betancourt JL, Ramirez-Ramos CF, López-Guevara OA, Osorio-Carmona HE. Síndrome de Kounis, a propósito de un caso. Acta MedPeru. 2018;35(1):65-70 [citado 1 agosto 2020];. Disponible en: [www.scielo.org.pe/pdf/amp/v35n1/a11v35n1.pdf](http://www.scielo.org.pe/pdf/amp/v35n1/a11v35n1.pdf)
13. Teresa Bastante-Valiente, Ana González-Mansilla, Juan J Parra-Fuertes, Juan Tascón-Pérez Espasmo coronario secuencial en angina variante de Prinzmetal con presentación sincopal RevEspCardiol. 2008;61(3):327-33. [citado 20 agosto 2020];. Disponible en: <https://www.revespcardiol.org/index.php?p=revista&tipo=pdf-simple>.
14. Thomas J Ford, Paul Rocchiccioli, Richard Good, Margaret McEntegart, Hany Eteiba, Stuart Watkins, Aadil Shaukat, Mitchell Lindsay, Keith Robertson. Systemic microvascular dysfunction in microvascular and vasospastic angina. Eur Heart J. 2018 Dec 7; 39(46): 4086–4097. Published online 2018 Aug 27. [citado 16 oct 2020]. <https://doi.org/10.1093/eurheartj/ehy529>.
15. Park, SJ, Park, H., Kang, D., Park, TK, Park, J., Cho, J.,... Yang, JH (2019). Asociación de la terapia con estatinas con resultados clínicos en pacientes con angina vasoespástica: datos del servicio de evaluación y revisión de seguros de salud de Corea. PLOS ONE, 14 (1), e0210498. [citado 16 oct 2020]. doi: 10.1371 / journal.pone.0210498
16. Kim, SR, Choi, KH, Song, YB, Lee, JM, Park, TK,

Yang, JH,... Gwon, H. (2019). Efecto del sarpogrelato y las estatinas en dosis altas sobre la reducción del espasmo coronario en la angina vasoespástica: un estudio piloto aleatorio, factorial de dos por dos. *Cardiología clínica*. [citado 16 oct 2020].doi: 10.1002 / clc.23239

16. Seo, W.-W., Jo, S.-H., Kim, S. E., Han, S. H., Lee, K. Y., Her, S. H., ... Baek, S. H. (2020). Clinical impact of statin therapy on vasospastic angina: data from a Korea nation-wide cohort study. *Heart and Vessels*. [citado 16 oct 2020]. doi:10.1007/s00380-020-01579-z

17. Meisel , A. Mazur , I. Chetboun , et al.Utilidad de los desfibriladores automáticos implantables en la angina de pecho variante refractaria complicada por fibrilación ventricular en pacientes con arterias coronarias angiográficamente normales *Am J Cardiol* , 89 ( 2002 ) , pp. 1114 – 1116.

---

DIRECCION PARA CORRESPONDENCIA: Denia Bonilla  
Padrón, Hospital General Docente Enrique Cabrera. La  
Habana, Cuba. E-mail: [dbonillapadron@gmail.com](mailto:dbonillapadron@gmail.com)

**Los autores firmantes del manuscrito declaran no  
poseer Conflicto de intereses.**



Esta obra está bajo una [licencia de  
Creative Commons  
Reconocimiento-NoComercial 4.0  
Internacional](#).