



# A propósito de un caso con marcado supradesnivel del ST durante una prueba de esfuerzo

Regarding a case with marked elevation of ST-segment during an electric treadmill testing

**Dr. Roberto González Guerra<sup>I</sup>; Dr. MSc. Jonathan Franklin Quispe Santos<sup>II</sup>; DrC. Eduardo Rivas Estany<sup>III</sup>; Dra. Sherien Sixto Fernández<sup>IV</sup>; Dr. Juan Antonio Álvarez Gómez<sup>V</sup>**

I Especialista en I grado de Medicina General Integral. Especialista en I grado de Cardiología. Instituto de Cardiología y Cirugía Cardiovascular. La Habana, Cuba.

II Especialista en I grado de Medicina General Integral. Máster en Urgencias Médicas. Residente de Primer año de Cardiología. Instituto de Cardiología y Cirugía Cardiovascular. La Habana, Cuba.

III Doctor en Ciencias Médicas. Especialista en II grado de Cardiología, Instituto de Cardiología y Cirugía Cardiovascular. La Habana, Cuba.

IV Especialista en I grado de Cardiología. Instituto de Cardiología y Cirugía Cardiovascular. La Habana, Cuba.

V Especialista en II grado de Cardiología. Instituto de Cardiología y Cirugía Cardiovascular. La Habana, Cuba.

## RESUMEN

Varón de 55 años, raza negra, con antecedentes de fumador inveterado e hipertenso. Estuvo varias semanas presentando dolor precordial al esfuerzo y en reposo. Fue remitido al Instituto de Cardiología y Cirugía Cardiovascular para realizarle una prueba de esfuerzo por sospecha de cardiopatía isquémica. Durante el estudio, dicho paciente presentó un pronunciado supradesnivel del segmento ST, a baja carga, en derivaciones precordiales y en menor cuantía en derivaciones de cara inferior, acompañado de angor. Evento que mejoró con administración de nitroglicerina sublingual. Es ingresado para realizarle estudio angiográfico, y se detecta únicamente una lesión de un 20% en la arteria DA media y una CD rudimentaria. El paciente fue egresado con el diagnóstico de angina vasoespástica y tratado con atenolol, amlodipino y aspirina y su cuadro anginoso mejoró así con este tratamiento.

**Palabras clave:** Angina vasoespástica, prueba de esfuerzo.

## ABSTRACT

Our patient was a 55 year-old-man, black race, a heavy smoker and he suffer from hypertension. He had presented angina on effort and repose for several weeks. He was remitted to Cardiovascular Institute for going to realize an electric treadmill testing, for arterial coronary disease probably. During the effort test the patient had presented a pronounced elevation of ST-segment, to charge low, in precordials derivations and lower in the inferior side, accompanied of angina. This event diminished with sublingual nitroglycerin. He was interned for to realize an angiographic study, and was detected only one lesion of a 20% in medial left coronary artery and a little right coronary artery. The

patients was discharge with diagnose of vasospastic angina, a treatment regimen of aspirin, beta-blockers and calcium antagonists was established, improvement the symptom of angina.

**Key words:** Vasospastic angina. Electric treadmill testing.

**Correspondencia:** Dr. Roberto González Guerra Departamento de Ergometría. Instituto de Cardiología y Cirugía Cardiovascular. La Habana, Cuba. **Correo electrónico:** rogonzag@infomed.sld.cu

## INTRODUCCIÓN

Las enfermedades cardiovasculares son, en la actualidad, la primera causa de muerte en el mundo y en nuestro país, dentro de ellas los dos grupos más importantes en cuanto a su contribución a la mortalidad son: Las cerebros vasculares y la enfermedad isquémica del corazón. La prueba de esfuerzo, convencional o con técnicas de imagen, es el método más utilizado en la práctica clínica para demostrar isquemia miocárdica en pacientes con dolor torácico. La elevación del segmento ST es poco frecuente durante los test de isquemia convencionales o farmacológicos y, en pacientes sin infarto de miocardio previo ni ondas Q de necrosis, corresponde a isquemia transmural. Cuando esta elevación es transitoria, suele poner de manifiesto un espasmo coronario, o lo que es igual una angina Vasoespástica. Definida como la angina espontánea que se acompaña de elevación transitoria del segmento ST sin evidencia de necrosis miocárdica, se debe al espasmo de una arteria coronaria epicárdica. En la mayor parte de las ocasiones aparece asociada a enfermedad coronaria con estenosis orgánicas no significativas, no obstante el espasmo puede también aparecer sobre arterias o segmentos arteriales angiográficamente normales.<sup>1</sup>

La tasa relativa y el número real de casos no está bien documentado, pero se estima que 4 de cada 100 000 americanos la padecen<sup>2</sup>, siendo baja la prevalencia en la población caucásica (1% a 1.5%)<sup>3,4</sup>. Este trastorno ocurre en aproximadamente 2% de los pacientes con angina inestable con una prevalencia mayor en los hombres que las mujeres (5:1) de edades de 40-50 años. Es frecuente en los japoneses<sup>2,5</sup>, lo cual sugiere se encuentren involucrados factores de riesgo genéticos, relacionados con un polimorfismo en los genes de la enzima endotelial óxido nítrico sintasa<sup>5,6</sup>. La persona con esta patología es generalmente joven. El

fumar cigarrillos<sup>5</sup>, el alcohol, la Dislipidemia, el stress relacionado con alteraciones del sistema nervioso autónomo con predominio simpático<sup>5</sup> y la cocaína son los factores de riesgo más importantes. Recientemente han sido publicados novedosos estudios, revelando un aumento en la actividad de una importante molécula; controladora de la contracción y relajación del músculo liso vascular, independientemente de la concentración de Ca<sup>2+</sup> intracelular, llamada Rho Kinasa, en la circulación neutrofilica de pacientes con angina Vasoespástica, lo cual pudiera constituir un factor inflamatorio pre disponente de espasmos coronarios<sup>7-10</sup>.

Myron Prinzmetal (1908-1987)<sup>1</sup>, al final de la década de los años cincuenta del siglo pasado, describió la angina variante, caracterizada por dolor que comienza mientras el paciente se encuentra en reposo o durante la actividad ordinaria, no relacionado con el esfuerzo, y durante las crisis se manifestaba con elevación transitoria del segmento ST en el ECG y depresión en las derivaciones opuestas. El cuadro clínico y electrocardiográfico revertía en escasos minutos y tenía excelente respuesta a la nitroglicerina sublingual. La causa fue atribuida a espasmos coronarios. Durante las necropsias realizadas a dichos pacientes se detectaron lesiones coronarias orgánicas severas en la zona correspondiente a la elevación del ST en el electrocardiograma. Dhurandar y Oliva demostraron el espasmo durante la coronariografía selectiva y Cheng en 1973<sup>11</sup> describió la "variante de la variante" en pacientes con angina de Prinzmetal, sin lesiones coronarias orgánicas.

El pronóstico parece estar en relación con la presencia y extensión de las lesiones aterosclerosas fijas<sup>1</sup>, el deterioro de la función de células endoteliales y acción del músculo

liso vascular, al disminuir la secreción de Óxido Nítrico por la enzima Óxido Nítrico Synthasa en el endotelio vascular, mediado por sustancias vasoactivas como: Acetilcolina, Bradiquininas y Serotoninas<sup>5</sup>. Los antagonistas del calcio son los fármacos de elección en el tratamiento a largo plazo de la angina vasospástica<sup>5, 12</sup>, porque se ha postulado que un metabolito de la capecitabina relacionado con el 5-FU pudiera tener reactividad vasoconstrictora similar a la endotelina-1, siendo la causante del cuadro<sup>13</sup>.

Los nitratos son eficaces en el tratamiento agudo de las crisis de angina<sup>5</sup>. Sin embargo, cuando el tratamiento médico es inefectivo, el manejo del paciente se hace muy difícil ya que las diferentes técnicas quirúrgicas de revascularización o denervación, implante de cardiodesfibriladores para evitar taquiarritmias ventriculares fatales<sup>5</sup>, así como la angioplastia coronaria con balón (ACTP), no han ofrecido buenos resultados<sup>5</sup>.

### CASO CLÍNICO

Varón de 55 años, de raza negra, remitido del área de salud a consulta externa del Instituto de Cardiología y Cirugía Cardiovascular, por sospecha de enfermedad coronaria. Se indica una prueba de esfuerzo, debido a que venía presentando angina de varias semanas de evolución que adopta un patrón acelerado, hasta aparecer ocasionalmente en reposo en los últimos días previos al estudio diagnóstico. Los síntomas estaban dados por dolor precordial retroesternal al esfuerzo, duración de 10 minutos y alivio con nitroglicerina sublingual. Refería antecedentes de HTA de seis años de evolución así como fumador inveterado.

Durante el test de esfuerzo el paciente presentó angina limitante y elevación del segmento ST en derivaciones precordiales, desde V2-V6 (cara antero lateral) (fig.1), con un menor voltaje del supradesnivel en DII, DIII y A<sub>v</sub>F. Cabe mencionar que la elevación del segmento ST de V<sub>2</sub> a V<sub>6</sub>, llegó hasta 7mv, y duró hasta la primera etapa de la recuperación, todo ello a baja carga (menos de 4 METS). Para el alivio del dolor, inmediatamente, se le administró una tableta de nitroglicerina sublingual. Por considerarse el estudio de alto riesgo, se decide ingresar al paciente en la unidad de cuidados corona-

rios intermedios de nuestro hospital y realizarle estudio angiográfico.

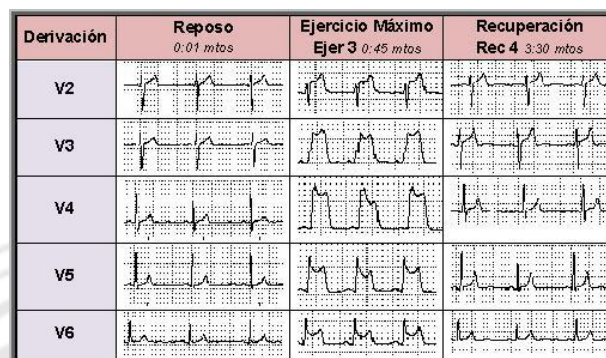


Figura 1. Supradesnivel del segmento ST en V2, V3, V4, V5 y V6 durante la prueba de esfuerzo.

A la llegada, el examen físico era normal, el EKG (fig.2) y las enzimas también fueron normales. Con la administración de atenolol (100 mg); ¼ de tableta, amlodipino (10 mg); ¼ de tableta y aspirina (125 mg) 1 tableta diariamente, además, de nitroglicerina sublingual aliviaron las crisis de angina. Durante su estadía en sala, se realizaron exámenes de laboratorio los que fueron negativos y el ecocardiograma mostraba un corazón estructuralmente normal, con buena función sistólica global y segmentaria del VI en reposo y FEVI del 65%. La coronariografía realizada al día siguiente del ingreso mostró una lesión de un 20% en el segmento medio de la DA y una CD rudimentaria. La dominancia era izquierda, no había otras lesiones coronarias y no se realiza ventriculografía (fig.3). Se decide tratar de forma medicamentosa. El paciente abandonó el hospital dos semanas más tarde, en tratamiento con atenolol, amlodipino y aspirina. Su diagnóstico fue angina vasospástica.

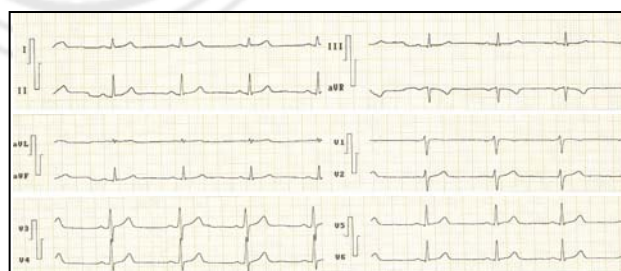
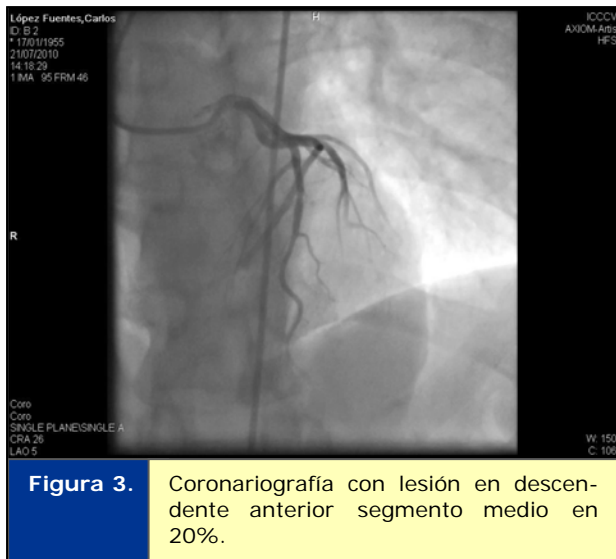


Figura 2. Electrocardiograma Normal al ingreso hospitalario.



## DISCUSIÓN

Aunque el espasmo en las arterias coronarias es conocido desde hace casi 50 años, la causa que lo induce no está definida. En estos últimos años se ha demostrado que el endotelio y la capa media de las arterias coronarias tienen importantes funciones en el metabolismo de la arteria<sup>5</sup>. El endotelio puede considerarse un órgano de mayor secreción y absorción de múltiples factores, y algunos tienen relación directa con el tono y la motilidad vascular<sup>5</sup> como la prostaciclina (PGI<sub>2</sub>), el factor relajante dependiente del endotelio (óxido nítrico), y la endotelina-1. Además, el endotelio es influido directamente por las plaquetas y otros componentes de la sangre. El tromboxano A<sub>2</sub>, uno de los más potentes vasoconstrictores y agregantes plaquetarios conocidos, es producido por las plaquetas. Cuando la placa de aterosclerosis del endotelio vascular se rompe, se produce la activación y agregación de plaquetas, con liberación de tromboxano A<sub>2</sub> que favorece la contracción y el vaso espasmo. El espasmo en las arterias coronarias puede ser desencadenado por diversos agentes, unos endógenos y otros externos al organismo. Sin embargo, existe algún otro factor necesario, no bien conocido, para que se produzca el espasmo. Dicho componente necesario podría ser una alteración funcional del endotelio, o lesiones ateroscleróticas endoteliales y probablemente el espasmo coronario no sea producido por un solo factor, sino que represente el resultado

de diversas causas heterogéneas que terminan por producirlo y algunas de estas causas pueden variar en distintos pacientes o situaciones.

En nuestro caso, el factor desencadenante del espasmo coronario lo constituyó el ejercicio físico durante el test de esfuerzo en banda sin fin, algo poco frecuente en nuestro medio, y además poco descrito por la literatura médica. Minoda et al.<sup>14</sup> en una serie de 86 casos, sólo 2 presentaron angina Vasoespástica durante la prueba ergométrica. A pesar de que nuestro paciente ha referido ángor ocasional al reposo, es muy probable que durante la ergometría se sumaran diversos factores en la producción de vaso espasmo, como son: la presencia de lesión aterosclerótica en el segmento medio de la Descendente anterior de un 20%, la descarga adrenérgica y el aumento del "Shear Stress" que se produce durante el ejercicio; si adicionamos a esto la disfunción endotelial y la secreción endógena de factores inflamatorios, máxime cuando nos encontramos frente a un paciente fumador inveterado, siendo demostrado el daño de la nicotina sobre el endotelio vascular.

La reducción aguda de la perfusión miocárdica por espasmo coronario puede originar, además de angina y signos eléctricos de isquemia transmural (angina variante), arritmias malignas y muerte súbita<sup>5</sup>, en el presente caso no se documentaron arritmias malignas a pesar de los signos eléctricos de isquemia transmural.

Desde el punto de vista terapéutico es bien conocida y difundida la mejoría de los pacientes con angina vasoespástica con antagonistas de calcio, como es el caso de nifedipino, verapamilo y diltiazem o el uso de ellos de forma combinados y asociados a nitratos; aunque existen otras alternativas terapéuticas por citar al intervencionismo coronario percutáneo y en muy raras ocasiones la cirugía para el caso de anginas vasoespásticas refractarias al tratamiento medicamentoso. Aquí queda descartado el tratamiento quirúrgico como tratamiento del vaso espasmo en primer lugar porque el paciente mejora con los bloqueadores de los canales de calcio, y porque la inexistencia de una estenosis fija significativa condicio-

naría, con alta probabilidad, la obstrucción del injerto a causa del flujo competitivo a través del vaso nativo.

López et al<sup>15</sup> han comunicado la utilización con éxito de un stent como tratamiento del espasmo coronario en un paciente con una estenosis fija de carácter leve y angina variante grave refractaria al tratamiento médico que no pudo mejorarse mediante una ACTP con balón realizada dos meses antes. Nuestro caso coincide con tener una estenosis fija con lesión coronaria no significativa de un solo vaso y que dicha angina no es refractaria pues mejora con el tratamiento convencional. Debemos tener en cuenta que en nuestro medio no se realiza el test de Metilergobasina para la inducción de vaso espasmo y así identificar el sitio exacto del espasmo coronario.

Otro caso similar ha sido publicado recientemente por Rabinowitz et al, pero en éste no resultó eficaz la implantación de stent puesto que la paciente volvió a presentar angina y espasmo en porciones proximal y distal al stent, requiriendo cirugía de revascularización con arteria mamaria a la arteria descendente anterior, con lo que se controló la angina<sup>15</sup>.

Nuestro paciente con el uso de Amlodipino combinado con beta bloqueadores resolvió completamente su crisis de angor, actualmente se mantiene bajo seguimiento continuando asintomático.

## REFERENCIAS BIBLIOGRÁFICAS

1. Prinzmetal M, Kennamer R, Merliss R, Wada T, Bor N. Angina pectoris. I. A variant form of angina pectoris. *Am J Med*. 1959;27: 375-388.
2. Orford JL, Selwyn A. Coronary artery vasospasm. *emedicine.com, Inc.* [html]. January 30, 2004. Available at: <http://www.emedicine.com/med/topic447.htm>. Revisado 1 de junio, 2008.
3. New Light on a Forgotten Disease. Vasospastic Angina. Filippo Crea, MD, Gaetano Antonio Lanza, MD. *Rome, Italy. JACC Vol. 58, No. 12, 2011* Crea and Lanza 1239. September 13, 2011:1238-40.
4. Lanza GA, Sestito A, Sgueglia GA, et al. Current clinical features, diagnostic assessment and prognostic determinants of patients with variant angina. *Int J Cardiol*. 2007; 118:41-7.
5. Guidelines for Diagnosis and Treatment of Patients with Vasospastic Angina (Coronary Spastic Angina) (JCS 2008) – Digest Version – JCS Joint Working Group Circulation Journal. Official Journal of the Japanese Circulation Society. [Internet] disponible en: <http://www.j-circ.or.jp>.
6. Nishijima T, Nakayama M, Yoshimura M, Abe K, Yamamuro M, Suzuki S, et al. The endothelial nitric oxide synthase gene -786T/C polymorphism is a predictive factor for reattacks of coronary spasm. *Pharmacogenet Genomics*. 2007; 17:581-587.
7. Yoku Kikuchi, Satoshi Yasuda, Kentaro Aizawa, Ryuji Tsuburaya, Yoshitaka Ito, Morihiko Takeda, et al. Department of Cardiovascular Medicine, Tohoku University Graduate School of Medicine, Sendai, Japan. Enhanced Rho-Kinase Activity in Circulating Neutrophils of Patients With Vasospastic Angina: A Possible Biomarker for Diagnosis and Disease Activity Assessment. *Journal of the American College of Cardiology*. Volume 58, Issue 12, 13 September 2011, Pages 1231-1237.
8. Hizume T, Morikawa K, Takaki A, et al. Sustained elevation of serum cortisol level causes sensitization of coronary vasoconstricting responses in pigs in vivo: a possible link between stress and coronary vasospasm. *Circ Res* 2006; 99:767-75.
9. Liao JK, Seto M, Noma K. Rho kinase (ROCK) inhibitors. *J Cardiovasc Pharmacol* 2007; 50:17-24.
10. Nohria A, Grunert ME, Rikitake Y, et al. Rho kinase inhibition improves endothelial function in human subjects with

- coronary artery disease. *Circ Res* 2006; 99:1426 –32.
11. Cheng TO, Bashour T, Kelser GA Jr. Variant angina of Prinzmetal with normal coronary arteriograms. A variant of the variant. *Circulation* 1973; 47: 876-879.
  12. Mizuno Y, Yasue H, Harada E, Ito T, Nakayama M, Yoshimura M. Recurrence of coronary spasm after withdrawal of Ca-antagonists-suppression by an HMG Co-A reductase Inhibitor. *Circulation* 2006; 114: II-599.
  13. Sestito A, Sgueglia GA, Pozzo C, Cassano A, Barone C, Crea F, et al. Coronary artery spasm induced by capecitabine. *JCardiovascMed (Hagerstown)*. 2006; 7:136-8.
  14. Minoda K, Yasue H, Kugiyama K, et al. Comparison of the distribution of myocardial blood flow between exercise-induced and hyperventilation-induced attacks of coronary spasm: a study with thallium-201 myocardial scintigraphy. *Am Heart J* 1994; 127: 1.474-1.480.
  15. Colocación de stent de Wiktor para el tratamiento de angina vasoespástica: Presentación de un caso. Sonia Rodríguez Díez; Rosa Lázaro; Juan Miguel Ruiz Nodar; José Enero; Claudio Romero; Manuel Gómez Recio; Luis Martínez Elbal. Servicio de Cardiología. Hospital Universitario de La Princesa. Madrid. *Rev Esp Cardiol*. 1997; 50:808-11.

Fecha de recepción: 18 de mayo del 2011.

Fecha de aceptación: 20 de agosto del 2011.