



Artículo breve

Punción transeptal; técnica con electrodos de registros intracavitarios. Experiencia inicial.

Transeptal puncture; technique with intracavitary recording electrodes. Initial experience

Osmín Castañeda Chirino,¹ Jesús Castro Hevia,¹ Margarita Dorantes Sánchez,¹ Frank Martínez López,¹ Roylán Falcón Rodríguez,¹ Katerine de la Vega Varcancel,¹ Alain Gutiérrez López,² Marleny Cruz Cardentey,² Ana Mengana Betancourt,² Inty Quiñones,³ Yoana de Zayas,⁴

¹ Instituto de Cardiología y Cirugía Cardiovascular, Cuba ² Hospital Hermanos Ameijeiras, Cuba ³ Hospital Calixto García, La Habana, Cuba. ⁴ Centro de Investigaciones Médico Quirúrgico, Cuba.

Resumen

La punción transeptal es un procedimiento seguro y generalizado para el diagnóstico y tratamiento de las arritmias cardíacas localizadas en las cavidades izquierdas del corazón. En este artículo se describe la técnica con dos electrodos de registro intracavitario como referencia anatómica a partir de la experiencia inicial de los primeros doce casos.

Palabras Clave: punción transeptal, arritmia cardíaca, electrofisiología

Abstract

Transeptal puncture is a safe and generalized procedure for the diagnosis and treatment of cardiac arrhythmias located in the left heart cavities. This article describes the technique with two intracavitary recording electrodes as an anatomical reference based on the initial experience of the first twelve cases.

Key Words: transeptal puncture, cardiac arrhythmia, electrophysiology

Introducción

La punción del septum interauricular es una técnica extendida en la mayoría de los laboratorios de electrofisiología en la actualidad. En un inicio era asesorada por hemodinamistas, quienes para realizarla colocaban un catéter en la raíz de la aorta como referencia anatómica. En estos momentos y gracias a la experiencia acumulada en laboratorios de electrofisiología, constituye una técnica segura con la colocación de un electrodo en la región del his y otro en el seno coronario, los cuales sirven en las diferentes proyecciones como únicos referentes anatómicos al realizar el procedimiento. Recientemente se comenzó a realizar dicha técnica en nuestro servicio, con el objetivo del abordar vías accesorias y taquicardias auriculares izquierdas, así como la fibrilación auricular. En sus inicios con asesoría de hemodinamistas, posteriormente de un electrofisiólogo experto y en la actualidad es realizado sólo por personal del departamento. Describimos la técnica estándar realizada en el laboratorio de electrofisiología del Instituto de Cardiologías y Cirugía Cardiovascular y mostramos los resultados en una serie de 12 casos.

Descripción de la técnica

Los procedimientos son realizados por dos operadores. Se emplea un sistema de cateterización transeptal con aguja de Brockenbrough.

Por vena femoral izquierda se colocan electrodos decapolar en seno coronario y cuatripolar en la región del His, los que delimitan los límites inferior y superior respectivamente, de la zona septal interauricular.

Se revisa el sistema de punción completo (aguja, dilatador e introductor) fuera del paciente y se procede a pulgar dichos elementos con solución salina heparinizada.

Se coloca en vena femoral derecha un introductor 8Fr; a través del cual se avanza una guía hasta la vena subclavia izquierda, en proyección oblicua anterior izquierda (OAI). Después, se retira el introductor 8Fr y se introduce la vaina de Mullins y su dilatador hasta la vena cava superior. Con imagen fluoroscópica, se retira la guía y se progresa la aguja de Brockenbrough hasta 1cm del extremo distal del sistema; la aguja y la vaina deben mantener la misma orientación (hacia hora 4).

En OAI todo el sistema de punción debe quedar orientado hacia la derecha, hacia la columna vertebral, y en oblicua anterior derecha (OAD) dirigirse al frente, con ligera inclinación hacia la derecha.

Se desciende en bloque todo el sistema (mano izquierda sobre el introductor y dilatador y derecha sobre la aguja), con el objetivo de detectar dos saltos (uno sobre la unión cavo-

auricular y otro a nivel de la fosa oval); después se avanza hasta contactar con el tabique interauricular. En OAI el sistema debe quedar ubicado por encima del electrodo del seno coronario e inferior al de His, mientras que en OAD debe ubicarse paralelo al seno coronario e inferior o a la misma altura del catéter de His, aunque pudiese estar ligeramente superior. Se progresa la aguja y se procede a tatuar el tabique. Si se obtiene una imagen en forma de tienda de campaña, se avanza aún más la aguja y se vuelve a inyectar contraste. Una vez corroborado que se está en la aurícula izquierda, se progresan ligeramente el dilatador y la vaina; se retira la aguja y se introduce una guía rizada para avanzar el sistema de manera segura. Luego, se retira la guía con dilatador y se introduce el electrodo correspondiente. Después de realizado la punción se hepariniza al paciente a razón de 100 Uds por Kg de peso corporal.

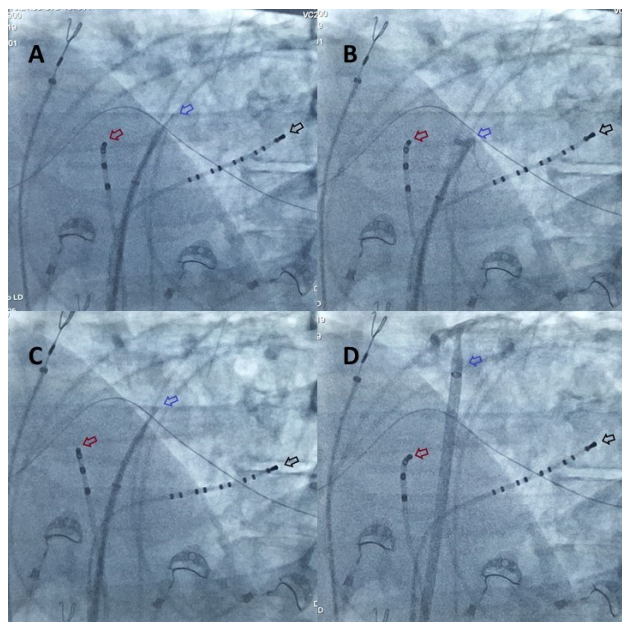


Imagen 1. Vista oblicua anterior izquierda 45°. Flecha roja (electrodo en His), Azul (aguja de Brockenbrough) y Negra (electrodo en seno coronario). A: aguja sobre el tabique interauricular. B: tatuaje del tabique interauricular en forma de "tienda de campaña". C: aguja en aurícula izquierda y D: vaina de Mullins en la aurícula izquierda.

Resultados

Se realizaron 25 procedimientos satisfactorios de punción transeptal, con la finalidad de ablacionar diversos sustratos arrítmicos, el periodo de enero de 2018 a diciembre de 2019.

Las indicaciones fueron: 11 vías accesorias izquierdas manifiestas, 9 fibrilaciones auriculares, 4 taquicardias auriculares izquierdas, un aleteo auricular izquierdo y una taquicardia ventricular isquémica incesante.

Se presentaron 4 complicaciones. Un taponamiento cardíaco una hora después de finalizado el proceder, el cual se evacuó sin dificultad. Inferimos que una punción inadvertida del techo de la aurícula izquierda fue la causa responsable de este cuadro. La paciente se egresó asintomática a las 72 horas.

Otro caso presentó un accidente cerebrovascular isquémico, 45 minutos después de finalizado el proceder. La paciente presentó disartria y hemiparesia izquierda, con recuperación total a las 4 horas. Las imágenes de la tomografía axial computarizada simple (128 cortes), inicial y a las 48 horas fueron negativas. En este caso se utilizó gran cantidad de contraste y se sospecha que los síntomas fueron secundarios a una burbuja de aire en el sistema de punción. Se egresó asintomática a las 72 horas del proceder.

Una paciente de 65 años en la que, durante la punción del tabique interauricular, este se disecó durante el primer intento. No se produjo derrame pericárdico y no se comprometió la hemodinámica de la paciente. La contractilidad por fluorocopia se mantuvo normal. Se intentó nuevamente la punción del tabique y se logró realizar de forma exitosa. Se realizó ablación de una fibrilación auricular. A las 72 horas la paciente egresó. Se le realizó ecocardiograma evolutivo que se mantuvo sin cambios en relación con el previo al proceder. Esta punción resultó muy difícil desde el punto de vista técnico pues la distancia entre el seno coronario y el His era muy pequeña.

La cuarta complicación fue un derrame pericárdico ligero secundario a la punción del techo de la aurícula izquierda, que no progresó ni impidió finalizar la ablación.

Discusión

Numerosos han sido los autores con un gran cúmulo de procedimientos realizados, destaca De Ponti con más de 400. (1-3) De manera general el índice de complicaciones es muy baja y la técnica electrofisiológica es segura. Como detalle técnico de interés se advierte que la punción, solo con la aguja en la cámara que sea no ocasiona complicaciones mayores. Este elemento fue de gran utilidad a la hora de realizar el proceder. (4-8) Con esta experiencia se puede agregar que realizar la punción lo más baja posible (bien alejada del electrodo del His y cercana al del seno coronario en OAI) y siempre inyectar contraste son elementos que aportan seguridad al procedimiento.

Además, la realización de esta con la aguja de Brockenbrough es relativamente más sencillo que con el sistema Ajilli, ya que el último es más largo y requiere mayor fuerza para su control, sin dejar de señalar que es superior para el mapeo al ser delectable. (9,10)

Conclusiones

La técnica de punción transeptal mediante el empleo de electrodos de registros intracavitarios es eficaz, segura y de fácil aprendizaje.

Referencias bibliográficas

1. De Ponti R, Cappato R, Curnis A, Della Bella P, Padeletti L, Raviele A, et al. Trans-Septal catheterization in the electrophysiology laboratory. Data from a Multicenter Survey Spanning 12 years. *J Am Coll Cardiol*. 2006;47:1037-42
2. González DM, Otomo K, Shah N, Arruda SM, Beckmann JK, Lazzara R, et al. Transseptal left heart catheterization for cardiac ablation procedures. *J Interv Card Electrophysiol*. 2001;5:89-95.
3. Subinas A, Montero V, Ormaetxe JM, Martínez-Alday JD, Arcocha MF, Aguirre JM. Punción transeptal mediante referencias electrofisiológicas para procedimientos de ablación. *Rev Esp Cardiol*. 2007;60(01):80-3.
4. Molina L. Menos curvas, menor presión, mayor precisión. Punción transeptal para las vías izquierdas. 2013.
5. Villacastín J, Castellano NP, Moreno J, Álvarez L, Morales R, Rodríguez A. Resultados de la curva de aprendizaje de la punción transeptal guiada mediante ecografía intracardiaca. *Rev Esp Cardiol*. 2004;57(4):359-62.
6. Lee A, Mahadevan VS, Gerstenfeld EP. Iatrogenic atrial septal defect with right-to-left shunt following atrial fibrillation ablation in a patient with arrhythmogenic right ventricular cardiomyopathy. *HeartRhythm Case Rep*. 2018;4(4):159-162.
7. McGinty PM, Smith TW, Rogers JH. Transseptal Left Heart Catheterization and the Incidence of Persistent Iatrogenic Atrial Septal Defects. *Journal of Interventional Cardiology*, 2011. 24: 254-263. doi:10.1111/j.1540-8183.2011.00630.
8. Itoh T, Kimura M, Ishida Y, Tomita H. In situ needle deflection technique using a steerable introducer for site-selective radiofrequency transseptal puncture. *J Arrhythmia*. 2019;35:565-567.

9. Sharma, S.P., Nalamasu, R., Gopinathannair, R. et al. Transseptal Puncture: Devices, Techniques, and Considerations for Specific Interventions Curr Cardiol Rep, 2019. 21: 52. <https://doi.org/10.1007/s11886-019-1136-6>

10. Manolis AS. Transseptal Access to the Left Atrium: Tips and Tricks to Keep it Safe Derived from Single Operator Experience and Review of the Literature. Curr Cardiol Rev. 2017;13(4):305–318.

DIRECCION PARA CORRESPONDENCIA: Osmin Castañeda Chirino, Instituto de Cardiología y Cirugía Cardiovascular, Cuba. E-mail: osmincastaneda@infomed.sld.cu.

Los autores firmantes del manuscrito declaran no poseer Conflicto de intereses.



**Esta obra está bajo una [licencia de](#)
[Creative Commons](#)
[Reconocimiento-NoComercial 4.0](#)
[Internacional](#).**